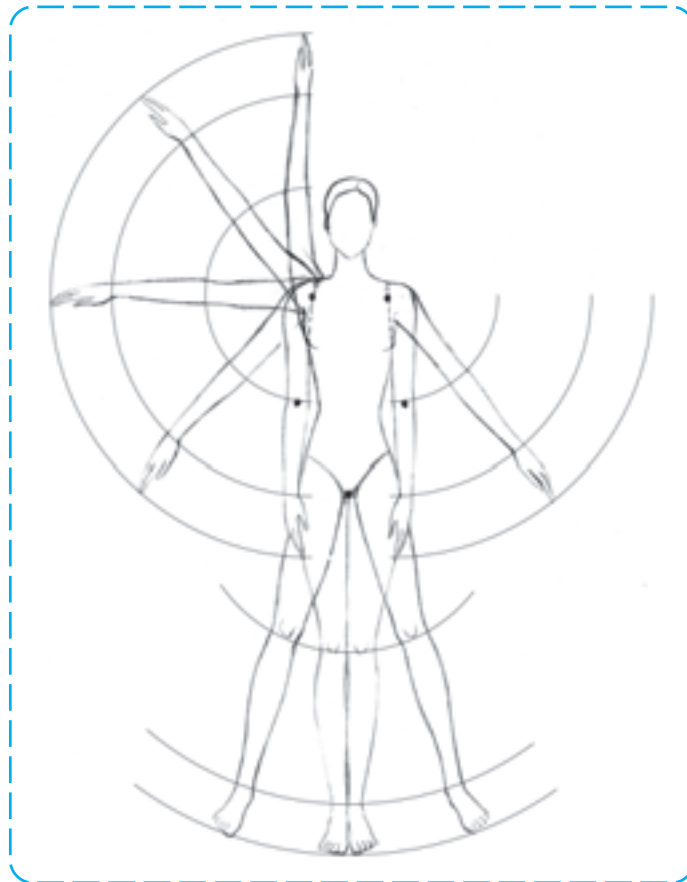


حرکت اندام

- هدف‌های رفتاری: فراگیر در پایان این فصل، خواهد توانست:
- ۱- عوامل ایجاد کننده‌ی حرکت در اندام را توضیح دهد.
 - ۲- براساس حرکت چرخشی، اندام را در حرکت‌های مختلف ترسیم کند.
 - ۳- عنصر تعادل در طراحی اندام را توضیح دهد.
 - ۴- اندام‌هایی در تعادل و ایستایی طراحی کند.
 - ۵- تقسیم‌بندی ساختمان استخوانی بدن را توضیح دهد.
 - ۶- استخوان‌بندی سر، تنه، اندام فوقانی و اندام تحتانی را تشریح کند و قسمت‌های مختلف آن را نام ببرد.
 - ۷- از فرم‌های پیچیده‌ی قسمت‌های استخوانی بدن، طرح‌های ساده شده‌ای را طراحی کند.
 - ۸- مفاصل و حرکت آن‌ها را توضیح دهد.
 - ۹- اندام‌های اسکلتی را با ساده‌ترین شکل و با حرکاتی مناسب، طراحی کند.



حرکت اندام

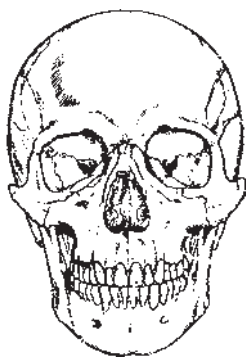طراحی یک لباس، بر روی اندام‌هایی طبیعی و متحرک، از امتیازاتی برخوردار است. این نوع طرح‌ها که به گونه‌ای زنده و طبیعی جلوه می‌کنند علاوه بر داشتن زیبایی، از نظر طراحی و نمایش یک نمای واقعی از لباس، موجب می‌شوند تا اطلاعات مربوط به ویژگی‌های لباس برای سازندگان آن به خوبی نمایان شود. از این رو، الزامی است که طراحان لباس درباره‌ی حرکات بدن انسان و عوامل ایجاد کننده‌ی این حرکات یعنی استخوان‌ها، مفاصل، ماهیچه‌ها و همچنین قواعدی که حرکات بدن از آن‌ها تبعیت می‌کند به خوبی تحقیق کرده، با شناخت کافی به طراحی لباس پردازند. با تحقیق و دانستن این مطالب معلوم می‌گردد که پاره‌ای از حرکات در بدن، به دلیل شکل و آناتومی عوامل حرکت، ناممکن و یا محدود می‌شوند و این مسئله طراحان را مجبور می‌سازد قبل از طراحی اندام، به بررسی ساختمان اسکلت‌ها، ماهیچه‌ها و مفاصل پردازند تا بتوانند اندام‌ها را با حرکاتی صحیح که بدن قادر به انجام آن‌هاست طراحی کنند.

شما نیز می‌توانید امکانات حرکتی یا محدودیت‌های حرکتی اندام را با آزمایش بر روی بدن خویش امتحان کنید.

استخوان‌ها

اسکلت انسان، متشکل از استخوان‌های متعدد، در حکم چهارچوب بدن، موجب ایستایی اندام می‌شود. استخوان‌ها یکی از عوامل ایجاد حرکت در بدن هستند. در مطالعه‌ی ساختمان و استخوان‌بندی بدن برای طراحی اندام، می‌توان آن‌ها را دسته‌بندی کرده، سپس به جزئیات و عملکردهای آن‌ها پرداخت. بدین ترتیب استخوان‌ها به چهار بخش تقسیم می‌شوند.

کروی شکل است و مغز را دربر می‌گیرد و قسمت تحتانی آن بخش پایینی صورت را محافظت می‌کند.



▲ تصویر ۱-۳- طراحی ساده از فرم کروی جمجمه در حالت تمام رخ

۱- استخوان‌بندی سر (جمجمه) شامل: کاسه‌ی سر و استخوان‌های صورت.

۲- استخوان‌بندی تنه شامل: ستون مهره‌ها، قفسه‌ی سینه و لگن خاصره.

۳- استخوان‌بندی اندام فوقانی شامل: استخوان شانه، استخوان بازو، استخوان‌های ساعد و دست.

۴- استخوان‌بندی اندام تحتانی شامل: استخوان ران، استخوان‌های ساق و استخوان‌های پا.

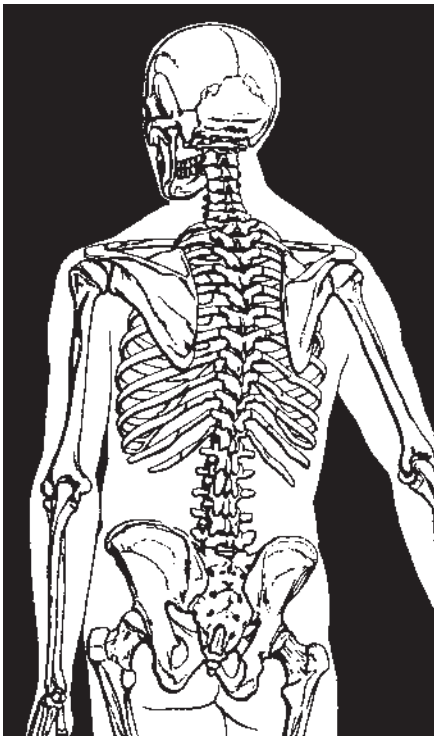
● **جمجمه:** جمجمه، ساختمان استخوانی محکمی است که در انتهای فوقانی ستون فقرات قرار گرفته است. جمجمه از دو بخش فوقانی و تحتانی تشکیل می‌شود. قسمت فوقانی آن

● استخوان بندی تنه

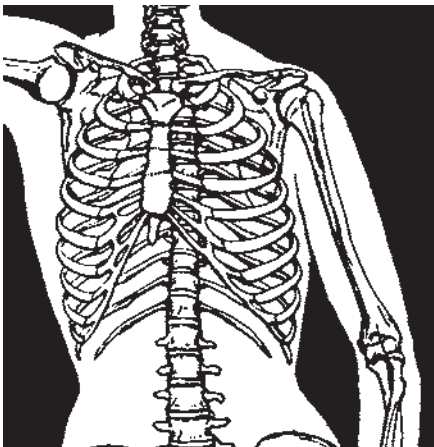
● **ستون مهره‌ها:** این قسمت از اسکلت بدن، از مهره‌های استخوانی کوچکی که بر روی هم قرار گرفته‌اند تشکیل می‌شود. ستون مهره‌ها، محوری است مرکزی که مجموعه‌ای از استخوان‌ها به دور آن تشکیل یافته‌اند. این ستون دو قسمت فوقانی و تحتانی بدن را به هم متصل کرده، ستون مهره‌ها شامل دو بخش متحرک و نامتحرک است. بخش متحرک در بالا و ناحیه‌ی گردن، پشت و کمر را دربر می‌گیرد و بخش نامتحرک آن در پایین قرار دارد و شامل استخوان‌های خاجی و دنبالچه است.

● **قفسه سینه:** شکل قفسه‌ی سینه، به مخروطی می‌ماند که پایه‌ی آن پایین قرار گرفته است. بخش فوقانی قفسه سینه به علت وجود شانه‌ها، از آنچه هست پهن‌تر به نظر می‌آید. این ساختمان استخوانی در قسمت فوقانی ستون مهره‌ها قرار گرفته و شامل مجموعه‌ای از استخوان‌هاست که هر کدام از آن‌ها «دنده» نامیده می‌شوند. کل دنده‌ها از دو طرف بدن به جلو آمده، به استخوان مسطح سینه یا «جناغ» متصل می‌شوند.

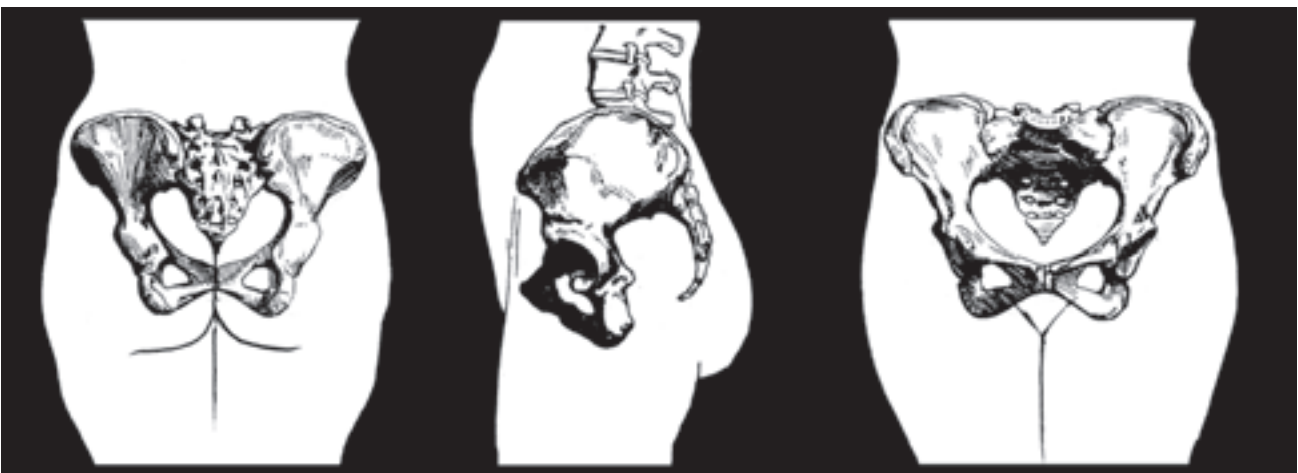● **لگن خاصره:** استخوان‌های لگن خاصره با ظاهری پروانه‌ای شکل، شامل دو استخوان خاصره در جلو، استخوان خاجی و استخوان دنبالچه در پشت لگن هستند. استخوان خاصره دارای حفره‌ای است که محل قرار گرفتن سر استخوان ران و مفصل ران است. در لگن زنان خاصره‌ها همانند دو بال پروانه که در طرفین قرار گرفته‌اند از طولی کمتر و پهنای بیشتری نسبت به لگن مردان برخوردار می‌باشند.



◀ تصویر ستون مهره‌ها از نمای پشت



◀ تصویر قفسه سینه از نمای روبه‌رو



نمای پشت

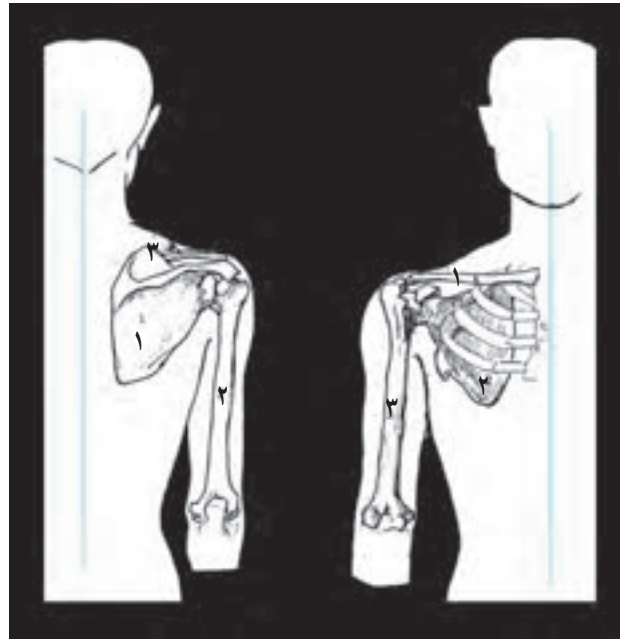
چهارمین مهره‌ی کمر

نمای جلو

● استخوان‌های اندام فوقانی

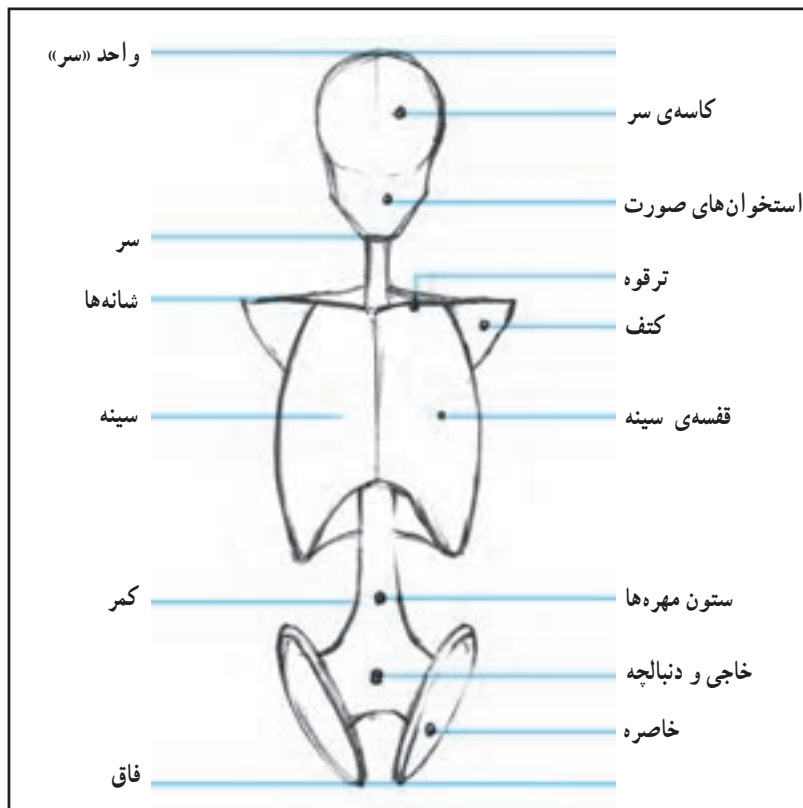
به‌طور افقی قرار می‌گیرند و استخوان‌های کتف در پشت، بر روی جدار خارجی قفسه‌ی سینه قرار گرفته است. این استخوان پهن مثلثی شکل، دارای حفره‌ای است که سر استخوان بازو، درون آن مفصل می‌شود.

● استخوان شانه: استخوان شانه که اعضای فوقانی بدن را به ساختمان مرکزی سینه و دنده‌ها متصل می‌کند از دو استخوان ترقوه و کتف در دو طرف بدن تشکیل می‌شود. استخوان‌های ترقوه در قسمت جلو و بالای قفسه‌ی سینه و در پایین گردن تقریباً



شانه از پشت
 ۱ کتف
 ۲ بازو
 ۳ ترقوه

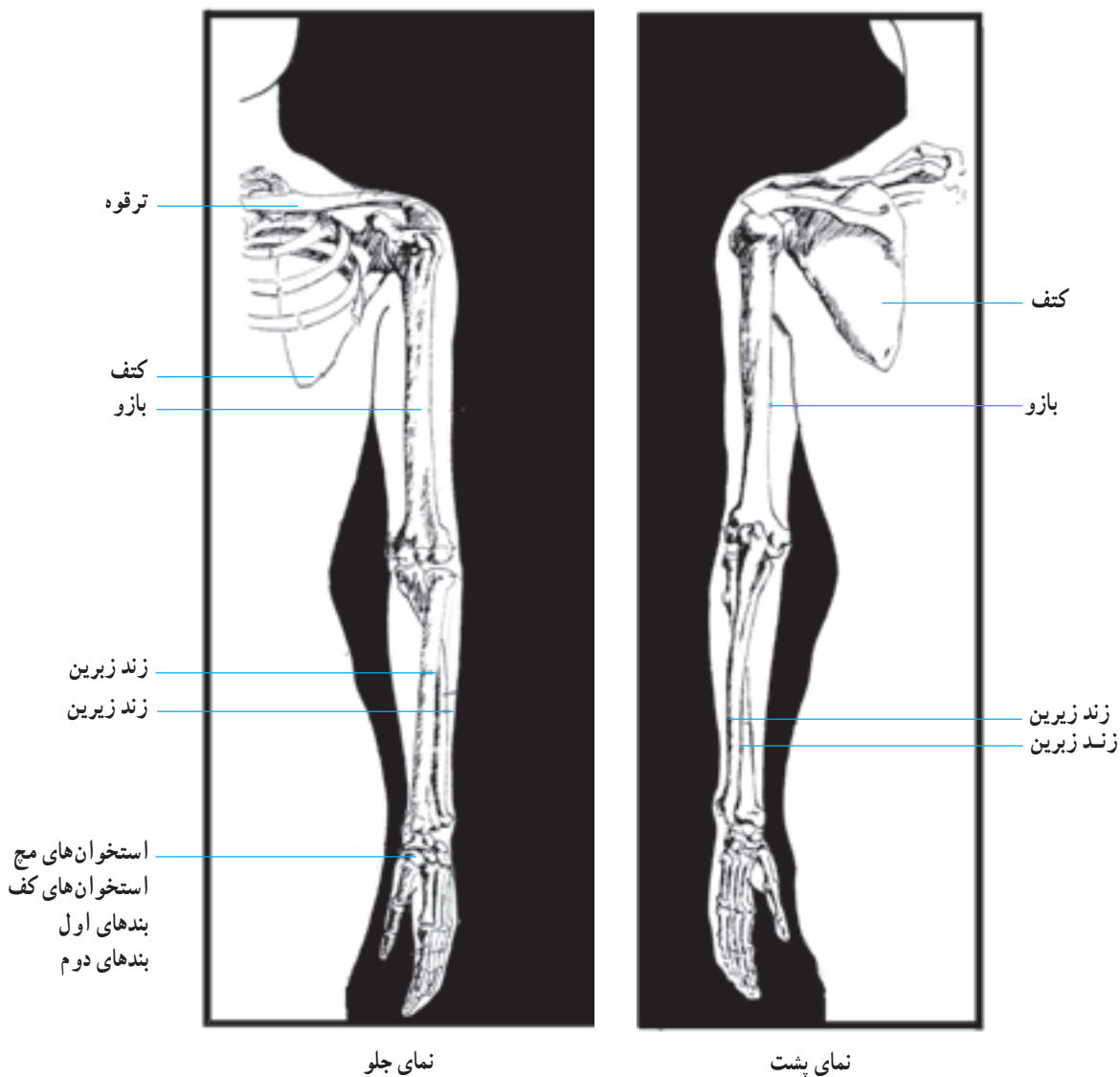
شانه از روبه‌رو
 ۱ ترقوه
 ۲ کتف
 ۳ بازو



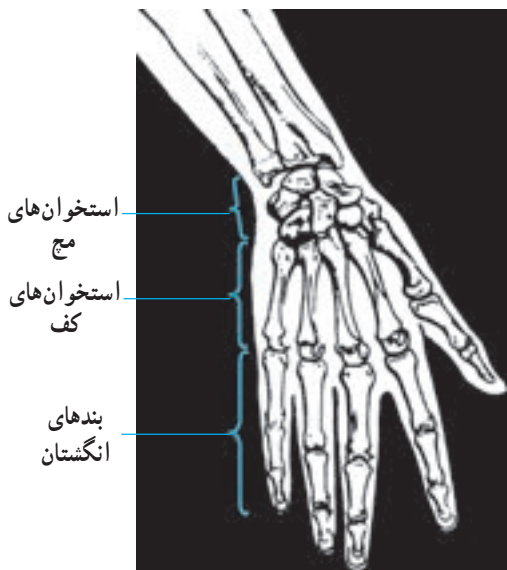
▲ تصویر ۲-۳- طراحی فرم‌های ساده شده‌ی استخوان‌های بالاتنه

کنار یکدیگر قرار گرفته‌اند و هر دوی آن‌ها از یک سو با استخوان بازو و از سوی دیگر با استخوان‌های میچ دست مفصل می‌شوند. استخوان‌های ساعد که نسبت به استخوان بازو نازک‌تر و کوچک‌تر هستند به نام‌های زَندِ زیرین و زَندِ زبرین خوانده می‌شوند. در تصویر زیر چگونگی قرارگیری استخوان‌های بازو و ساعد را مشاهده می‌کنید.

● استخوان‌های بازو و ساعد: استخوان بازو که از شانه تا آرنج ادامه دارد طویل‌ترین و بزرگ‌ترین استخوان اندام فوقانی است. این استخوان دارای یک تنه و دو سر مفصلی می‌باشد که انتهای فوقانی آن با استخوان کتف و انتهای تحتانی آن با استخوان‌های ساعد، مفصل می‌شود. ساعد از دو استخوان هم‌اندازه تشکیل می‌شود که در



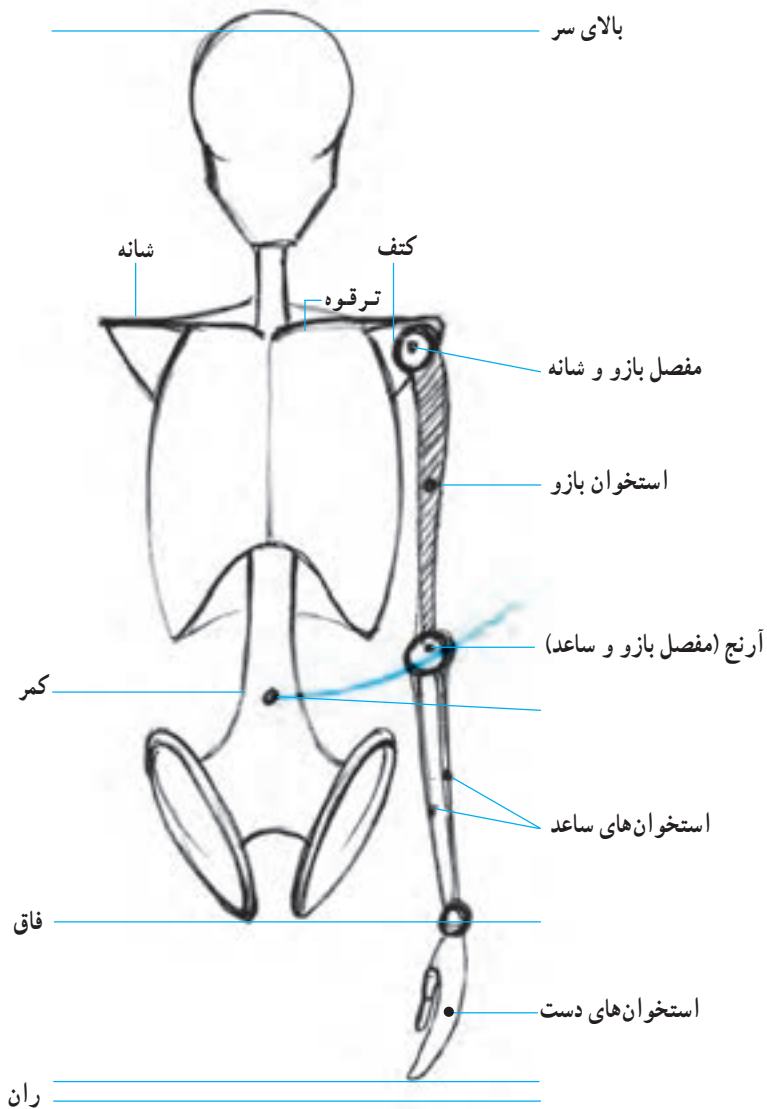
▲ تصویر استخوان‌های بازو و ساعد



▲ تصویر استخوان های مچ، کف و انگشتان دست

● استخوان های دست: ساختمان اسکلتی دست شامل

استخوان های مچ، استخوان های کف و استخوان های بند انگشتان است. استخوان های ریز و مکعبی شکل مچ، در دو صف چهارتایی بر روی یکدیگر مفصل شده اند و یک واحد را تشکیل می دهند همچنین پنج استخوان لوله ای شکل کف دست تقریباً غیرمتحرک اند و قسمت های تحتانی و فوقانی آنها با استخوان های مچ و بندهای نخستین انگشتان مفصل می شود. هر انگشت نیز از چند قطعه استخوان لوله ای شکل که بر روی هم مفصل شده اند تشکیل یافته است که باعث حرکت انگشتان می شوند. هر قطعه استخوان انگشت را یک «بند انگشت» می نامند. به این ترتیب، انگشت شست دارای دو بند و سایر انگشتان، هر یک سه بند دارند.

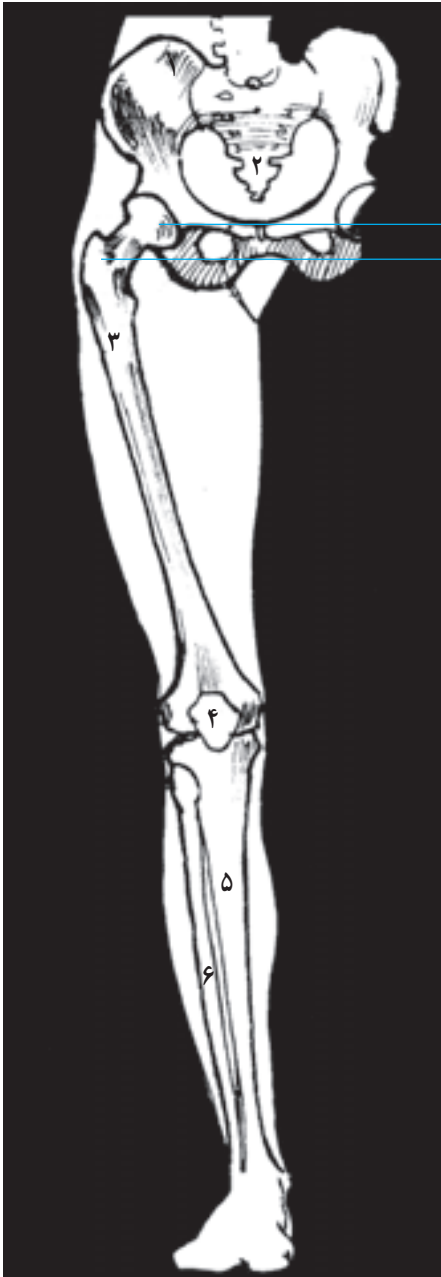


▲ تصویر ۳-۳- فرم های ساده شده ی استخوان های اندام فوقانی

● استخوان‌های اندام تحتانی

● **استخوان ران:** استخوان ران، طولی‌ترین استخوان بدن است و دارای یک تنه و دو نقطه‌ی مفصلی‌ست که با وجود آن‌ها حرکت به سمت پشت، جلو و پهلوها برای آن تا حد زیادی امکان‌پذیر می‌شود. انتهای فوقانی این استخوان که به دلیل شکل ویژه‌اش قابل توجه می‌باشد با استخوان خاصره و انتهای تحتانی آن با استخوان‌های زانو و ساق پا مفصل می‌شود. استخوان ران محدب است و به سمت داخل تمایل دارد به طوری که استخوان‌های ران در ناحیه‌ی زانو به یکدیگر نزدیک می‌شوند.

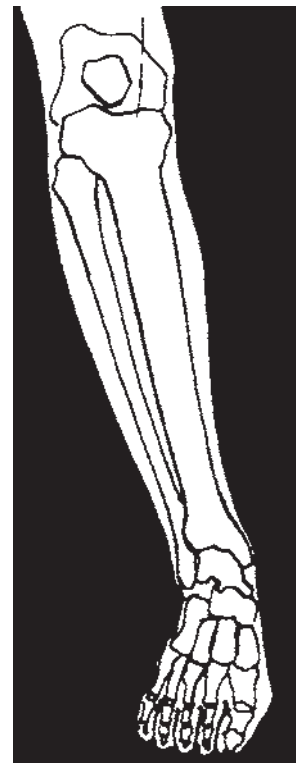● **استخوان‌های ساق:** ساق پا نیز همانند ساعد، از دو استخوان بلند تشکیل یافته است. قسمت فوقانی این استخوان‌ها با استخوان ران در ناحیه‌ی زانو مفصل می‌شوند. قسمت تحتانی آن‌ها برجسته شده، قوزک خارجی و داخلی پا را تشکیل می‌دهند که قوزک بیرونی کمی پایین‌تر از دیگری قرار دارد. حرکت ساق پا در صورت ثابت ماندن استخوان ران، تنها به سمت پشت امکان‌پذیر است.



سر بزرگ
سر کوچک

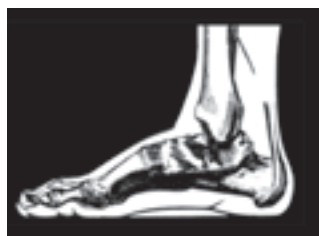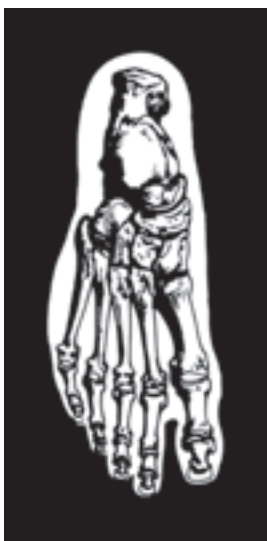- ۱ استخوان لگن
- ۲ استخوان خاجی
- ۳ استخوان ران
- ۴ کاسه زانو
- ۵ درشت نی
- ۶ نازک نی

▲ تصویر استخوان ران پای راست از نمای روبه‌رو

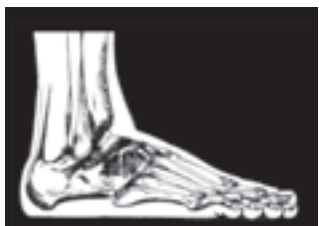

نمای جلو

▲ تصویر استخوان‌های ساق پای راست از نمای روبه‌رو



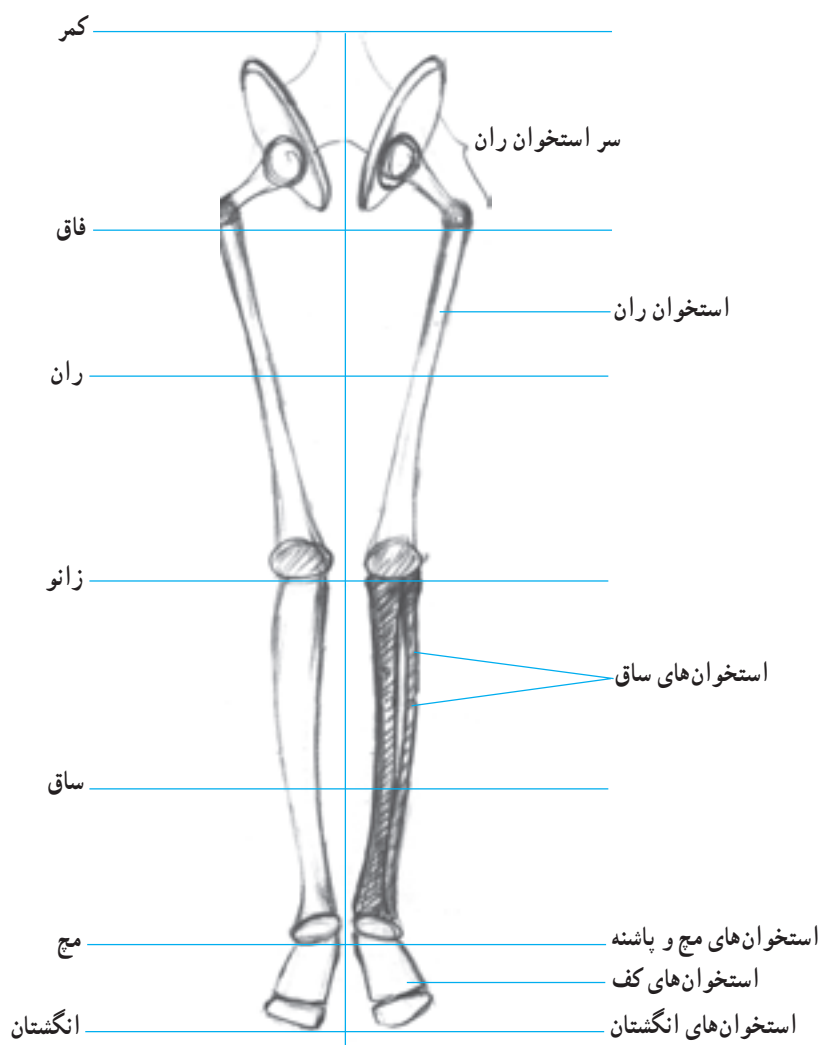
▲ کنار داخلی



▲ کنار خارجی استخوان های پا ▲ سطح فوقانی استخوان های پا

▲ تصویر استخوان های مچ، کف و انگشتان پا

● استخوان های پایه پا: پایه ی پا مانند دست، به سه قسمت مچ، کف و انگشتان تقسیم می شود. مچ که بیشترین بخش را دربر می گیرد شامل قوزک، پاشنه و قسمت جلوی پاشنه است که برجستگی روی پا را به وجود می آورد. پنج استخوان کف، در جلوی پاشنه در کنار یکدیگر قرار می گیرند و انگشتان، به جز انگشت شست که از دو بند تشکیل یافته است هر یک دارای سه بند می باشند که با قسمت تحتانی استخوان های کف مفصل می شوند. پایه پا در ناحیه ی مچ و انگشتان متحرک و در کف، نیمه متحرک است.



▲ تصویر ۲-۳- فرم های ساده شده ی استخوان های پایین تنه

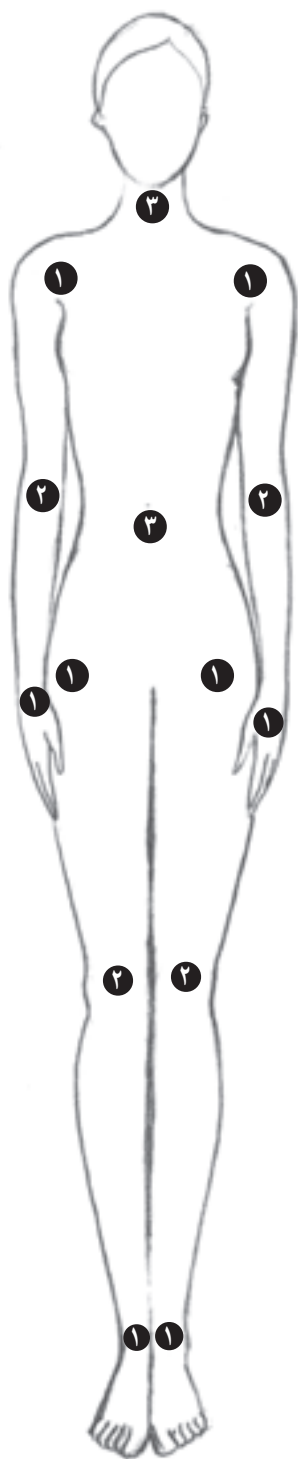● مفصل‌ها

ضمن بررسی استخوان‌ها دریافتید که استخوان‌های بدن به‌وسیله‌ی مفصل‌ها به هم متصل می‌شوند. مفصل‌ها با توجه به امکانات حرکتی‌شان، به سه دسته تقسیم می‌گردند:

۱- مفصل‌های متحرک که در شانه‌ها، لگن خاصره، مچ‌ها و قوزک پا قرار دارند. این مفصل‌ها قابلیت انعطاف بسیار دارند و حرکات چرخشی عضوها را در هر جهتی ممکن می‌سازند.

۲- مفصل‌های نیمه متحرک که در زانوها و آرنج قرار گرفته‌اند. خاصیت لولایی مفصل نیمه متحرک به ساعد و بازو و همچنین ران و ساق، امکان می‌دهد تا به آسانی در امتداد یک خط مستقیم قرار گیرند. بدیهی‌ست که در این مفصل‌ها، خم شدن به پهلو ناممکن است.

۳- ستون قابل انعطاف که مجموعه‌ای از مفاصل بین استخوان‌های گردن و ستون مهره‌هاست این مفاصل در هر حرکتی که باعث جابه‌جایی بدن شود مانند راه رفتن، دویدن، پرش و... به کار می‌روند. مفاصل ستون که پاره‌ای از آن‌ها متحرک و تعدادی نیمه متحرک هستند، قادرند حرکت دورانی، پیچشی و خم شدن را امکان‌پذیر سازند.



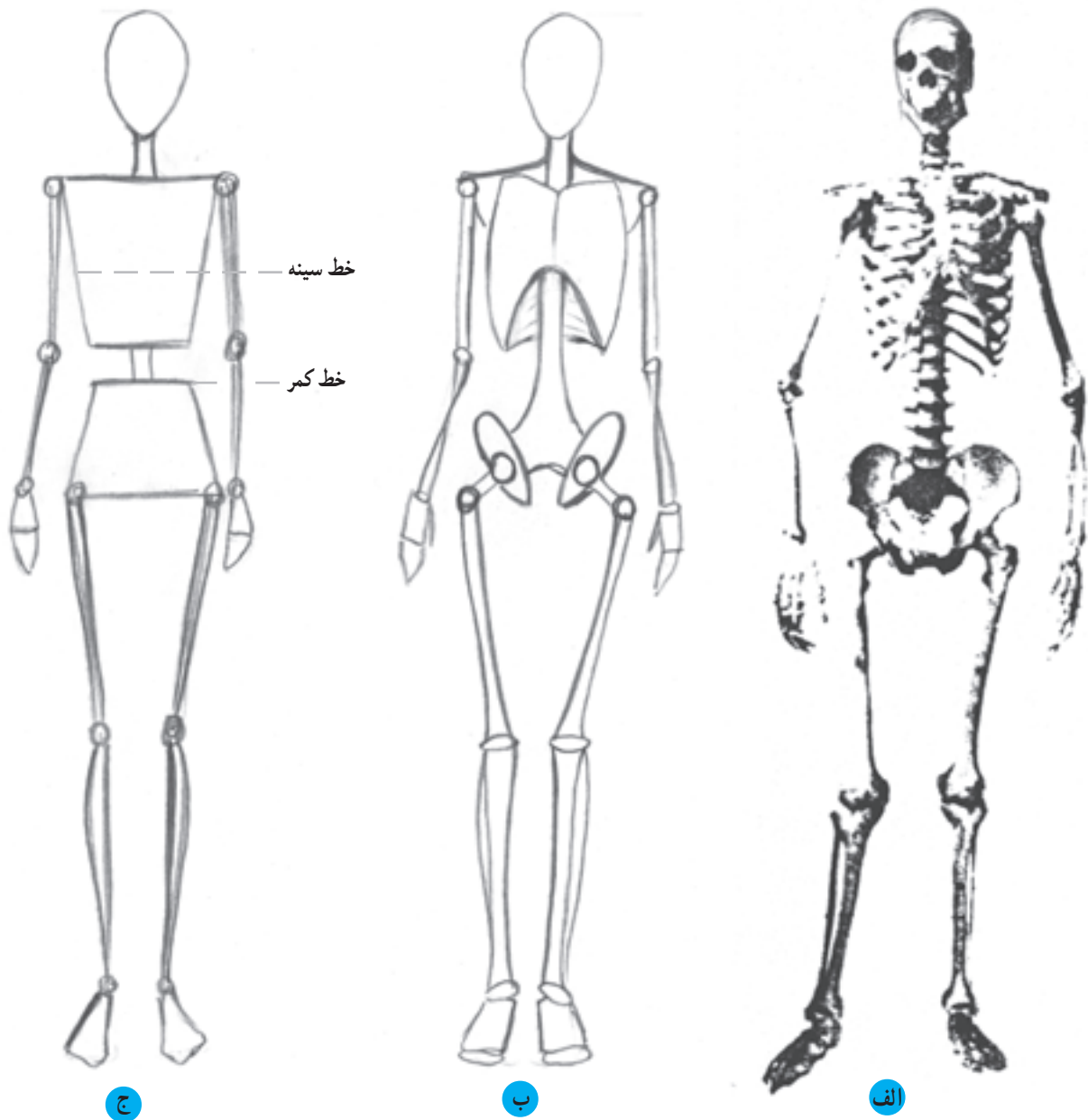
۱ مفصلی که در نقاط ۱ قرار گرفته‌اند از گروه مفاصل متحرک می‌باشند که امکانات حرکتی وسیعی در جهات مختلف برای سر، شانه، دست، پا، پایه‌پا و بالاتنه ایجاد می‌کنند.

۲ مفصلی که در نقاط ۲ قرار گرفته‌اند از گروه مفاصل نیمه متحرک می‌باشند که امکانات حرکتی در پاره‌ای جهات برای ساعد دست و ساق پا ایجاد می‌کنند.

▲ تصویر ۵-۳- نقاط متحرک بدن

اندام متناسب ایده‌آل با حرکت و فیگوری* مناسب برای طراحی لباس، ترسیم کند و سپس با اطمینان، به طراحی مراحل بعد و تکمیل آن بپردازد.

● طراحی اندام‌های اسکلتی با ساده‌ترین شکل، یعنی تنها با استفاده از خط و نقطه به جای اسکلت و مفصل، این امکان را برای طراح به وجود می‌آورد تا طرح اولیه‌ای از یک



▲ تصویر ۶-۳- دو نمونه از خلاصه‌سازی فرم‌های اسکلتی اندام به ساده‌ترین اشکال

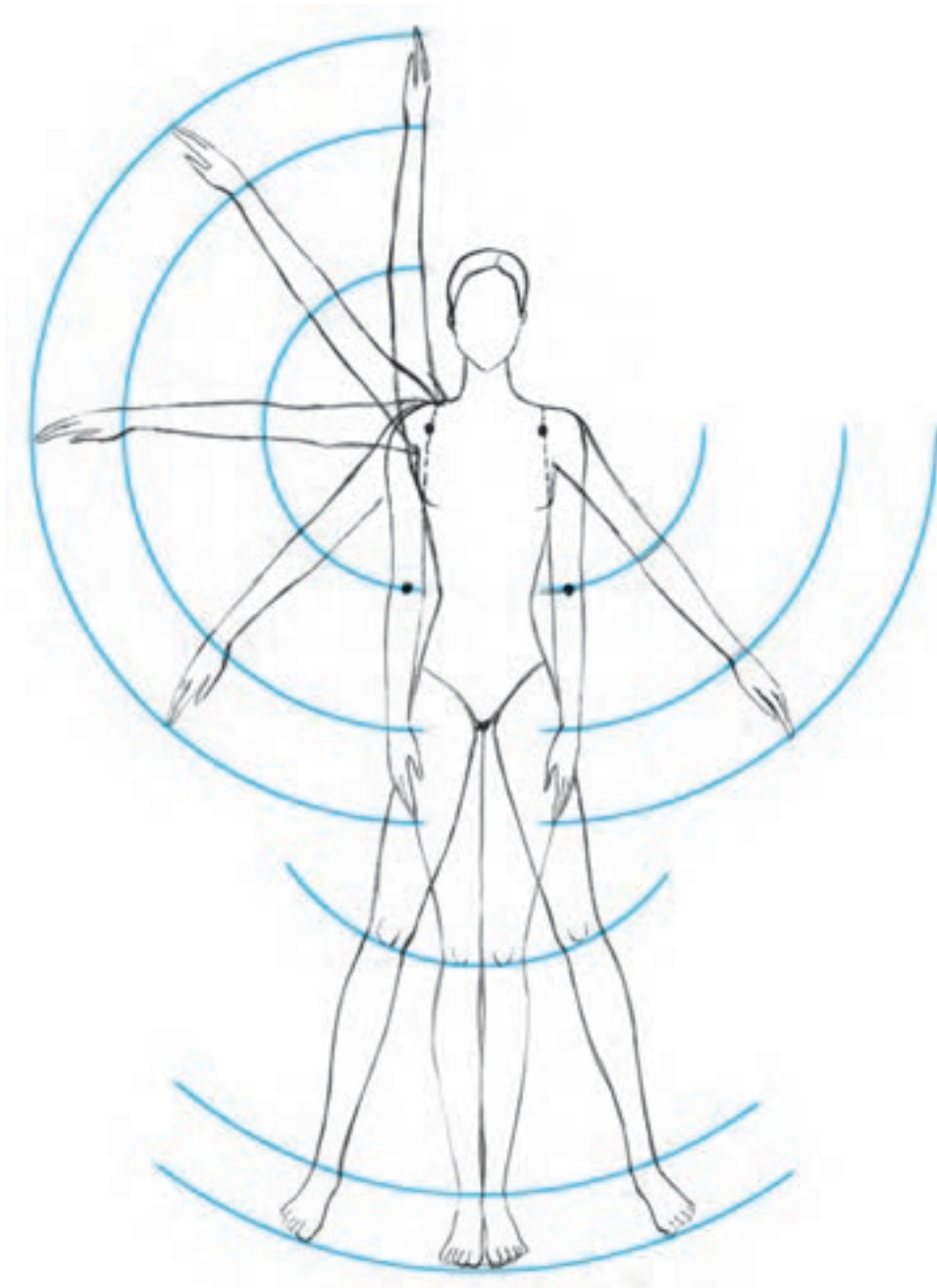
در شکل (ج) فضای خالی بین دو قسمت دوزنقه‌ای شکل قفسه سینه و باسن برابر $\frac{1}{4}$ فاصله بین خط سینه تا خط کمر می‌باشد.

* فیگور: پُر یا حالتی است که مانکن زنده، بدن خود را بدان شکل ثابت نگه می‌دارد تا مناسب طراحی گردد.

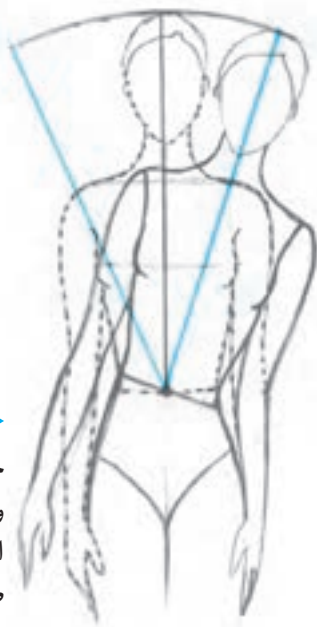
● حرکات چرخشی اندام

با مطالعه‌ی عوامل ایجاد کننده‌ی حرکت در اندام، یعنی استخوان‌ها، مفاصل و ماهیچه‌ها درمی‌یابیم که همه‌ی استخوان‌ها به یکدیگر مربوط اند و توسط ماهیچه به صورت عمودی درمی‌آیند. مفصل‌ها نیز همانند «گوی در میان حفره» عمل نموده، به منظور استحکام دارای نقطه‌ی «ایست» هستند. با این وصف حرکت

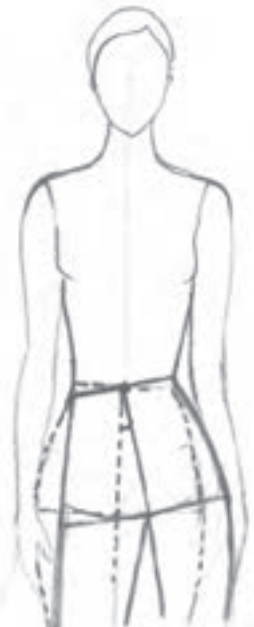یک قطعه استخوان با وجود یک مفصل در انتهای آن شباهتی بسیار به یک مرکز و شعاع متصل به آن دارد که موجب ترسیم یک کمان در فضا می‌شود. از این رو قسمت‌های متحرک اندام با حرکات چرخشی و دایره‌وار خود باعث می‌شوند کمان‌های حرکتی متعددی در فضا ترسیم گردد (تصویر ۳-۷ و ۳-۸).



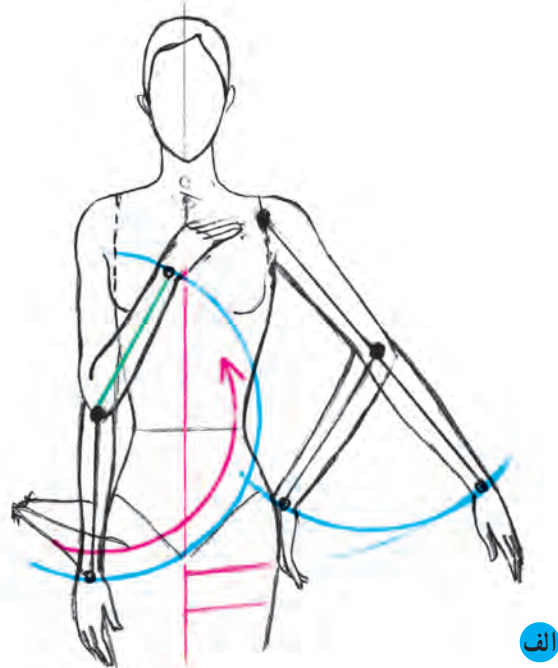
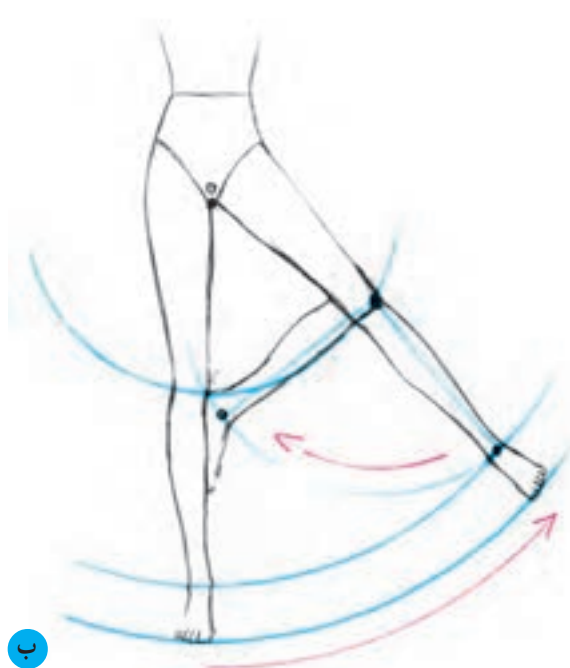
▲ تصویر ۳-۷- مفصل متحرک کتف، شانه و لگن خاصره دارای قابلیت حرکتی بیشتری نسبت به سایر مفصل‌های دیگر اندام می‌باشند و همان‌طور که در تصویر مشاهده می‌کنید مفصل کتف با حرکت خود موجب می‌شود تا یک کمان حرکتی به‌طور کامل توسط بازو - ساعد و دست در فضا ترسیم گردد. (مرکز حرکت هر عضو با نقطه‌ی سیاه‌رنگ مشخص گردیده است).



▶ حرکت بالاتنه به طرفین در اثر حرکت مفاصل متحرک مهره‌های کمر واقع در ستون مهره‌ها تا حدی امکان‌پذیر می‌باشد (به توضیحات صفحه‌ی ۲۲ و ۲۸ مراجعه کنید).



◀ حرکت تکه‌ی باسن به طرفین در اثر حرکت مفاصل متحرک مهره‌های کمر واقع در ستون مهره‌ها بسیار محدودتر از حرکت بالاتنه به طرفین می‌باشد.



▲ تصویر ۸-۳- نمایش حرکت چرخشی و کمان حرکتی در قسمت‌های مختلف اندام

الف حرکت بازو توسط مفصل شانه و حرکت ساعد توسط مفصل آرنج موجب می‌شود کمان‌های حرکتی متعددی بر اساس امکانات حرکتی این عضوهای بدن ترسیم گردد.

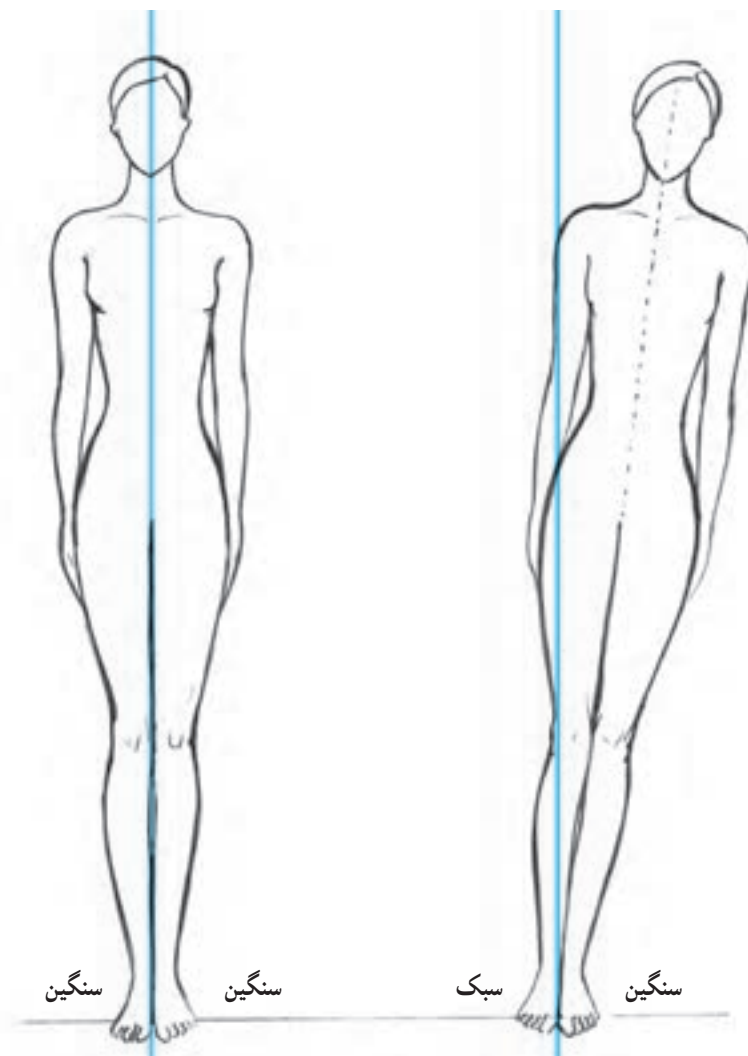
ب حرکت پاها توسط مفصل لگن، مفصل زانو و مفصل مچ پا انجام می‌شود. قابلیت حرکت پا به پهلو تقریباً محدود است. حرکت سه مفصل مهم پا موجب ترسیم کمان حرکتی توسط ران، ساق و پایه پا می‌گردد.

ساختمان اسکلت‌ها، ماهیچه‌ها و مفاصل پردازند تا بتوانند اندام‌ها را با حرکتی صحیح که بدن قادر به انجام آن‌هاست طراحی کنند.

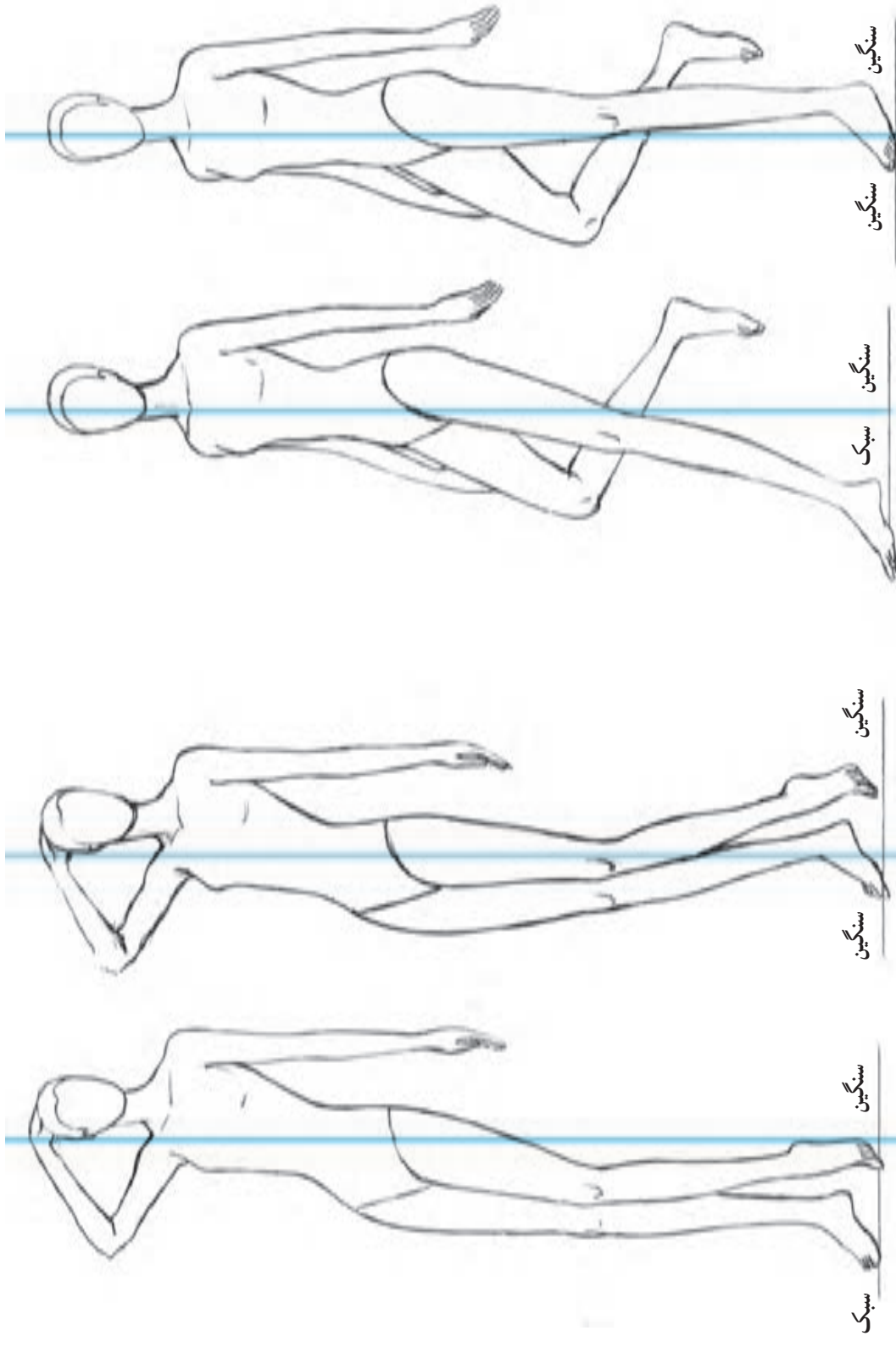
دانستن این مطلب که پاره‌ای از حرکات در بدن، به دلیل شکل و آناتومی عوامل حرکت ناممکن و یا محدود می‌شود طراحان را مجبور می‌سازد که قبل از طراحی اندام، به بررسی

● طراحی اندام در تعادل

حفظ تعادل و ایستایی بدن برای طراحان، از اهمیت ویژه‌ای برخوردار است و ضمن طراحی اندام بسیار مورد توجه قرار می‌گیرد چرا که انسان می‌تواند به طرزی ماهرانه و ظریف، با تقسیم وزن بدن خود، بر روی پاهایش بایستد و به هنگام حرکت نیز تعادل داشته باشد. به عبارتی تعادل، توانایی انسان در ایستادن بر روی پاها و حفظ موقعیت خویش و خودداری از زمین خوردن به هنگام حرکت یا سکون است. در طراحی اندام، تعادل اهمیت بسیار دارد زیرا تصاویری که در آن‌ها بدن فاقد تعادل باشد هرگز واقعی به نظر نمی‌رسند. بنابراین، لازم است ضمن طراحی توجه داشته باشید که پاها می‌بایست مانند ستونی در زیر بالاتنه قرار گیرند تا اندام طراحی شده، تعادل داشته باشد. برای یافتن تعادل بدن در طرح می‌توان از خط فرضی عمودی کمک گرفت تا با قرار گرفتن قسمت‌های مختلف بدن در جای صحیح خود و همچنین توزیع صحیح وزن بدن بر روی پاها، تعادل ایجاد شده، در تصویر مشخص شود.



▲ تصویر ۹-۳- با ترسیم محور تعادل یا خط ایستای که خطی عمود بر زمین می‌باشد، می‌توان به خوبی تعادل و ایستایی بدن را مشاهده نموده. همیشه به‌خاطر داشته باشید که پاها می‌باید همانند ستونی در زیر بالاتنه قرار گرفته، وزن بدن را به خوبی تحمل کنند. در غیر این صورت، سنگینی وزن اندام در یک سمت خط ایستایی موجب افتادن بدن به زمین می‌شود.



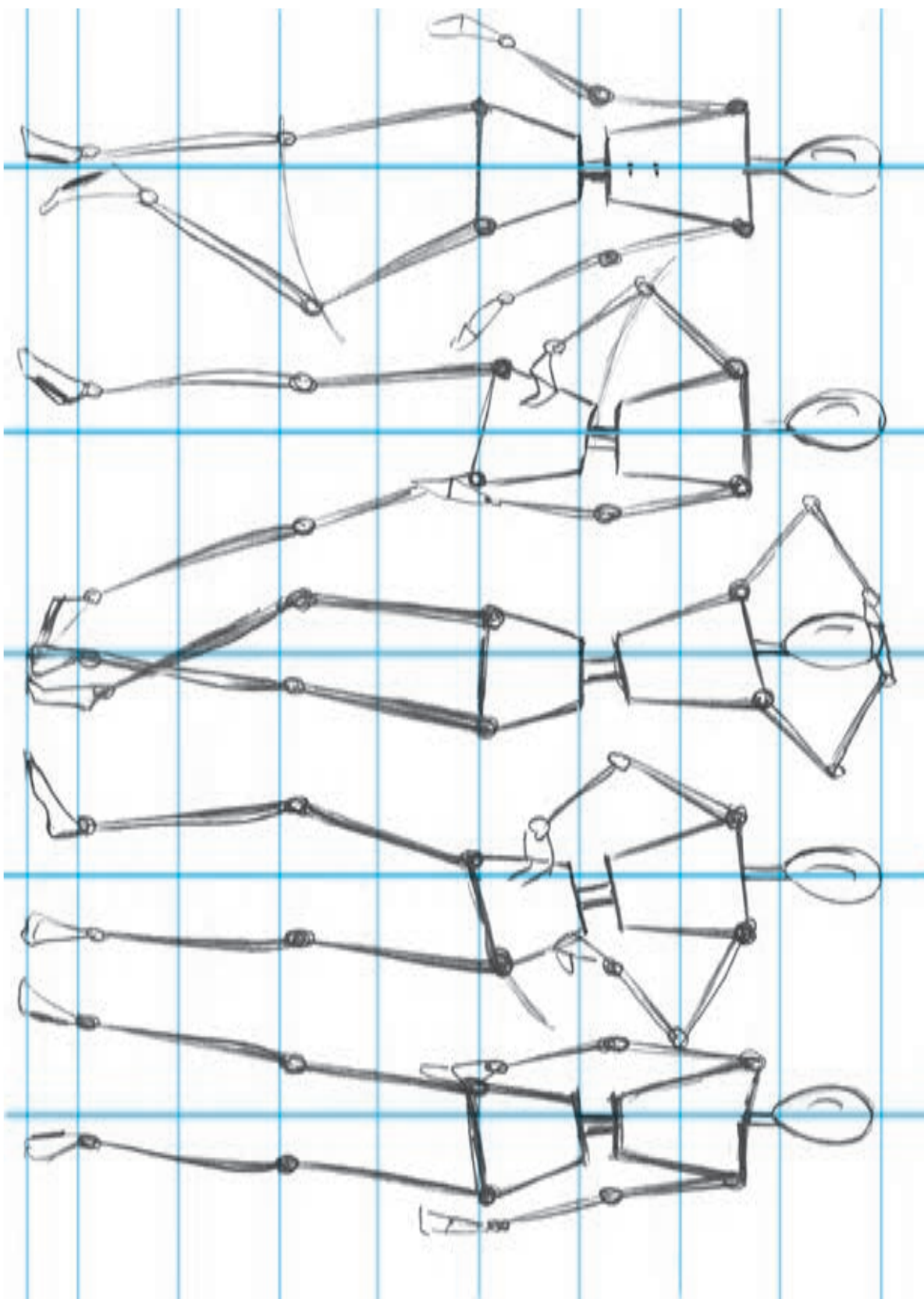
ب

الف

ب

الف

تصویر ۱۰-۳ در این تصویر می‌توان به نقش پاها در حفظ تعادل و ایستایی اندام پی برد. در حرکت‌های مختلف اندام مکان قرارگیری پاها به‌منظور تحمل وزن بدن و حفظ تعادل از اهمیت بسیاری برخوردار است. تصاویر ب نشان می‌دهند که بدن فاقد تعادل است بنابراین وجود تکیه‌گاهی مانند دیوار، میز یا صندلی که به جای پاها بتواند وزن بدن را تحمل کند الزامی است در غیر این صورت بدن سقوط می‌کند.



▲ تصویر ۱۱-۳- چند طرح اولیه اسکلتی با تناسبات ۸/۵ سر و حرکاتی مناسب برای طراحی لباس. تمرین و دقت زیاد در مراحل اولیه طراحی اندام موجب می‌شود تا مراحل تکمیلی به‌طور صحیح و بسیار سریع انجام گیرد.

آزمون تئوری

- ۱- علت حرکت چرخشی عضوهای بدن چیست؟
- ۲- مفهوم «تعادل» در طراحی اندام، چیست؟
- ۳- چهار بخش عمده‌ی ساختمان اسکلتی بدن را نام ببرید.
- ۴- ستون مهره‌ها در ساختمان اسکلتی بدن چه نقشی دارند؟
- ۵- مشخصات لگن خاصره‌ی زنان چیست؟
- ۶- استخوان‌های ساعد چه نام دارند؟
- ۷- مشخصات استخوان ران چیست؟
- ۸- مفصل‌ها به چند دسته تقسیم می‌شوند؟
- ۹- کدام مفصل‌ها موجب راه رفتن و خم شدن بدن می‌شوند؟

آزمون عملی

- ۱- طبق تناسب ۸/۵ سر، اندام‌هایی اسکلتی با حالات و حرکات متفاوت طراحی کنید.
- ۲- اندام اسکلتی که حالت‌های مختلف بالاتنه را نشان می‌دهد، طراحی نمائید.
- ۳- اندام اسکلتی که انواع حرکت پاها را نشان دهد، طراحی نمائید.