

### مفاصل

هدف‌های رفتاری: دانش‌آموز در پایان این فصل باید بتواند:

- ۱- مفصل را تعریف کند؛
- ۲- اجزای درگیر در ساختمان مفصل را معرفی کند؛
- ۳- مفاصل را طبقه‌بندی کند؛
- ۴- مفاصل لیفی را تعریف کند؛
- ۵- مفاصل غضروفی را تعریف کند؛
- ۶- مفاصل سینوویال را تعریف کند؛
- ۷- انواع مفاصل سینوویال را نام ببرد.

### مفاصل<sup>۱</sup>

است که در هنگام یک حرکت، عمل هماهنگ شده عضلات درگیر، تنها حرکتی را که باید رخ دهد، تأمین می‌کنند.

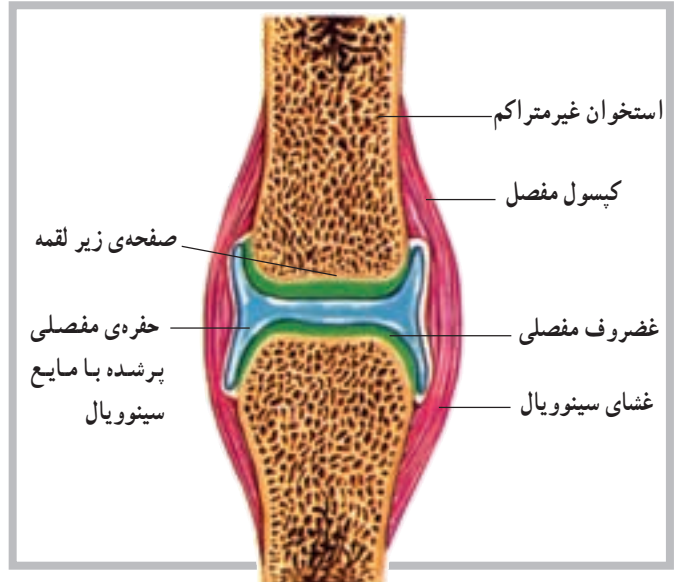
### ساختمان مفصل

هر مفصل عموماً از اتصال دو یا چند استخوان توسط رباط شکل می‌گیرد. غیر از استخوان‌ها و رباط‌ها که در ساختمان مفصل سهیم‌اند، در برخی مفاصل مانند سینوویال اجزای دیگری نیز نقش دارند. شکل (۱-۵)، تصویری از ساختمان یک مفصل سینوویال است، که در نوع خود پیچیده‌ترین ساختار را دارد. غیر از ساختار مفصل که در تعیین دامنه‌ی حرکت یک مفصل نقش مهمی را داراست به عوامل دیگری مانند عضله، رباط و تاندون و حتی پوست می‌توان اشاره کرد.

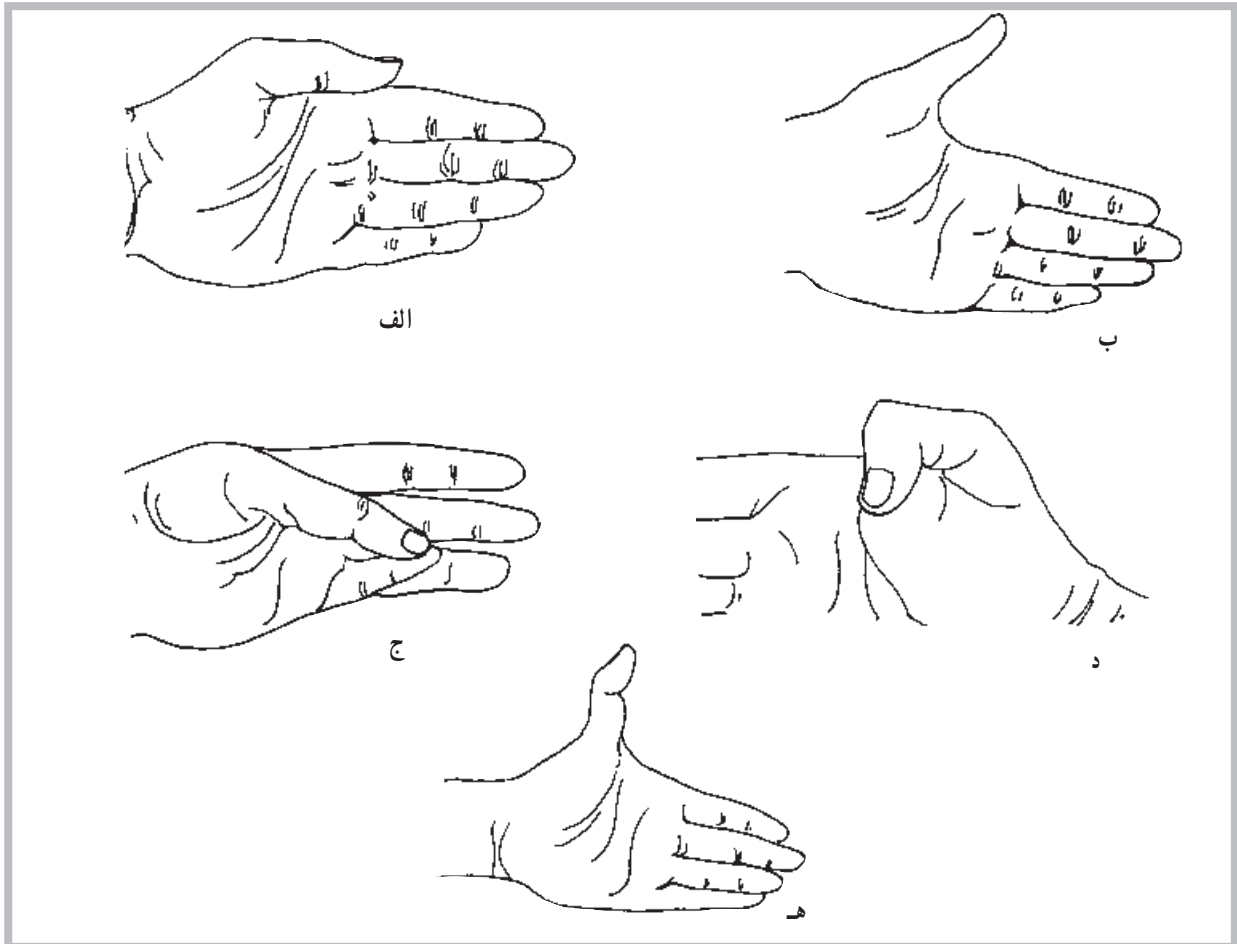
شکی نیست که برای تسهیل حرکت اندام‌های بدن، لازم است قسمت‌های مختلف آن با یکدیگر ارتباط برقرار کنند. این ارتباط به وسیله‌ی مفصل‌های متحرک برقرار می‌شود. حرکت در یک مفصل نیز باید توسط نوع مفصل، رباط‌های متصل به آن و یا توسط عضلات اطراف آن مفصل محدود شود. ناگفته نماند که رباط‌ها، بندهایی از جنس بافت هم‌بند هستند که استخوان‌ها را به یکدیگر متصل می‌کنند. باید دانست که در برخی از مفاصل، مانند آن‌هایی که در بخش سر و صورت قرار دارند، حرکت ممکن نیست. در گروهی از آن‌ها حرکت در دامنه‌ی محدودی امکان‌پذیر است و در گروهی دیگر، برعکس، انجام حرکت در دامنه‌ای بسیار وسیع میسر می‌شود. برای مثال، ساختار مفصلی مانند مفصل ران یا مفصل شانه که دارای دامنه‌ی حرکتی بسیار وسیعی هستند طوری

## انواع مفاصل

همان گونه که در پیش گفته شد محل اتصال بین دو یا چند استخوان، مفصل نامیده می شود. بسیاری از افراد فقط مفاصل متحرک را مفصل تلقی می کنند، در حالی که در بدن مفاصلی وجود دارد که فاقد هرگونه تحرک هستند. مانند مفاصل کاسه ی سر که اتصالات آن طوری قرار گرفته اند که تحت عنوان مفصل بندی<sup>۱</sup> استخوان های درگیر معرفی می شوند. چندین نمونه از حرکتی که ممکن است در یک مفصل انجام شود در شکل های (۵-۲) مشاهده می شود.



شکل ۵-۱ ساختار مفصل سینوویال



شکل ۵-۲ حرکات شست. الف - نزدیک کردن ب - دور کردن ج - تقابل د - خم کردن ه - باز کردن بیش از حد طبیعی

**ب - مفاصل نیمه متحرک (آمفیارتروز) یا مفاصل غضروفی:** در این نوع مفاصل استخوان‌ها توسط غضروف به هم متصل شده است. دو نوع از این مفاصل به شرح زیر است: **سین کندروس<sup>۵</sup>:** در این نوع مفصل غضروف وسیله‌ی اتصال دو استخوان به یکدیگر است که در استخوان‌های تکامل نیافته‌ی بلند بین دو قسمت اپی فیز و دیافیز استخوانی مشاهده می‌شود. این بخش مفصلی به نام صفحه اپی فیزیل نیز نامیده می‌شود. **سیم فیز<sup>۶</sup>:** دومین نوع از مفاصل غضروفی است. در این نوع مفصل سطوح استخوانی مفصل توسط غضروف شفاف پوشیده شده است. ارتفاق عانه در محل اتصال دو استخوان عانه در بخش قدامی لگن نمونه خوبی از این نوع مفصل است.

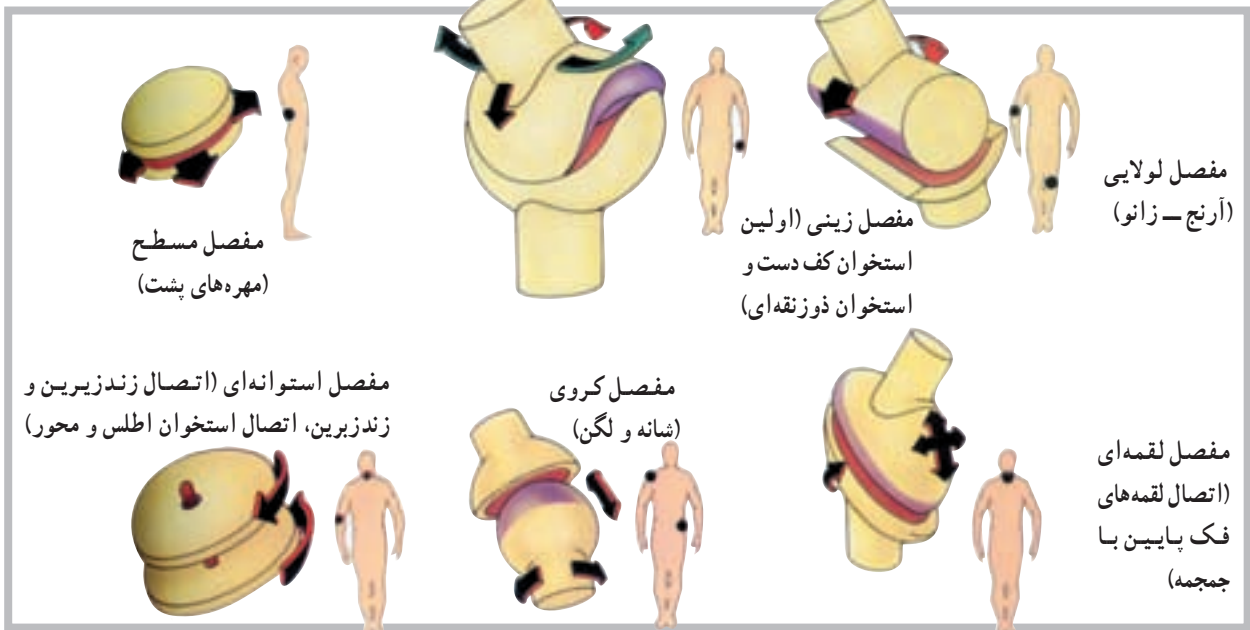
**ج - مفاصل متحرک (دیارتروز<sup>۷</sup>):** یا مفاصل سینوویال هیچ‌یک از مفاصل غیرمتحرک و حتی آن‌هایی که دارای انعطاف هستند، حفره‌ی مفصلی ندارند، اما مفاصل سینوویال<sup>۸</sup> دارای حفره‌ی مفصلی هستند. در مجموع می‌توان گفت که اکثر مفاصل بدن از نوع سینوویال هستند. در بدن شش نوع مفصل سینوویال به نام‌های لولایی، استوانه‌ای، لقمه‌ای، مسطح، زینی و کروی شناسایی شده است. در شکل زیر نمونه‌ای از هر یک از مفاصل ذکر شده مشاهده می‌شود (شکل ۳-۵).

**الف - مفاصل غیرمتحرک<sup>۱</sup> (سین آرتروز<sup>۲</sup>) یا مفاصل لیفی:** نمونه‌های بسیار بارز این گروه، مفاصل موجود در جمجمه، قفسه‌ی سینه و لگن هستند. در این گروه، می‌توان به حداقل سه نوع مفصل غیرمتحرک به شرح زیر اشاره کرد.

۱- در نوع اول که «سین دسموسیس» نامیده می‌شود، استخوان‌ها توسط الیاف بلند از بافت هم‌بند به هم متصل شده است. نظر به این که رباط این نوع مفاصل دارای انعطاف ناچیزی است، احتمال حرکت بسیار کم در این مفاصل وجود دارد. مفصل بین دوسر دور درشت‌نی و نازک‌نی نمونه‌ی خوبی از «سین دسموسیس» است.

۲- سوچر (درز)، این نوع مفاصل تنها بین استخوان‌های صاف جمجمه یافت می‌شود. درزها، بین استخوان‌های آهیانه، پیشانی، گیجگاهی و پس‌سر نمونه‌های بارزی از این مفاصل در بدن است.

۳- گامفوسیس<sup>۳</sup>، سومین نوع از مفاصل غیرمتحرک است. در این نوع مفصل برجستگی مخروطی شکل یک استخوان در فرورفتگی استخوان دیگر قرار دارد. محکم شدن ریشه‌ی دندان در فرورفتگی فک توسط رباط «پریودنتال» نمونه‌ی خوبی از مفصل گامفوسیس است.



شکل ۳-۵ انواع مفاصل، تنها مفاصل سینوویال دارای حفره و کپسول مفصلی است. برخی از این مفاصل مانند لولایی دارای حرکت در یک سطح آناتومیکی است، نوع دیگر مانند کروی دارای آزادی حرکت بیشتری است.

۱- Immobile Joints  
۵- Sychondrosis

۲- Synarthrosis - Fibrous Joint  
۶- Symphysis

۳- Gomphosis  
۷- Diarthroses

۴- Amphiarthrosis  
۸- Synovial joints

مفاصل متحرک توسط کپسولی از بافت هم‌بند که نهایتاً به ضریع<sup>۱</sup> استخوان‌های مجاور منتهی می‌شود، احاطه شده است. این کپسول در داخل توسط سلول‌هایی که سینوویال ترشح می‌کنند پوشیده شده است. ادامه‌ی غشای کپسول در بعضی مواقع لایه‌های انگشت‌مانندی را که تا حدودی در داخل فضای مفصل پیش می‌رود، شکل می‌دهد. این لایه‌ها ویلی<sup>۲</sup> نامیده می‌شود. اجزای دیگر کپسول شامل رباط‌ها و بالشتک‌ها<sup>۳</sup> هستند.

سر استخوان‌های مفاصل متحرک معمولاً با غضروف شفاف پوشیده شده است؛ بدین معنی که فاقد هرگونه عصب و موی‌رگ خونی است و در این مورد پوشش غشایی ندارد. بنابراین دو غضروف بدون پوشش در مجاور هم، تنها توسط مایع روان‌کننده‌ی سینوویال از یکدیگر جدا شده‌اند. این مایع شباهت زیادی به سفیده‌ی تخم مرغ دارد (سینوویال یعنی مانند تخم مرغ) و از نظر مواد مخاطی بسیار غنی است و شرایط لغزندگی خاصی را در محیط مفصل فراهم می‌کند.

## خودآزمایی

- ۱- مفصل را تعریف کنید.
- ۲- مفاصل به چند دسته تقسیم می‌شوند؟
- ۳- مفاصل لیفی چه نوع مفاصلی هستند؟
- ۴- مفاصل غضروفی چه نوع مفاصلی هستند؟
- ۵- مفاصل سینوویال چه نوع مفاصلی هستند؟
- ۶- انواع مفاصل متحرک را نام ببرید.
- ۷- بین مفاصل متحرک، کدام یک بیش‌ترین تحرک را داراست؟
- ۸- رباط چیست؟

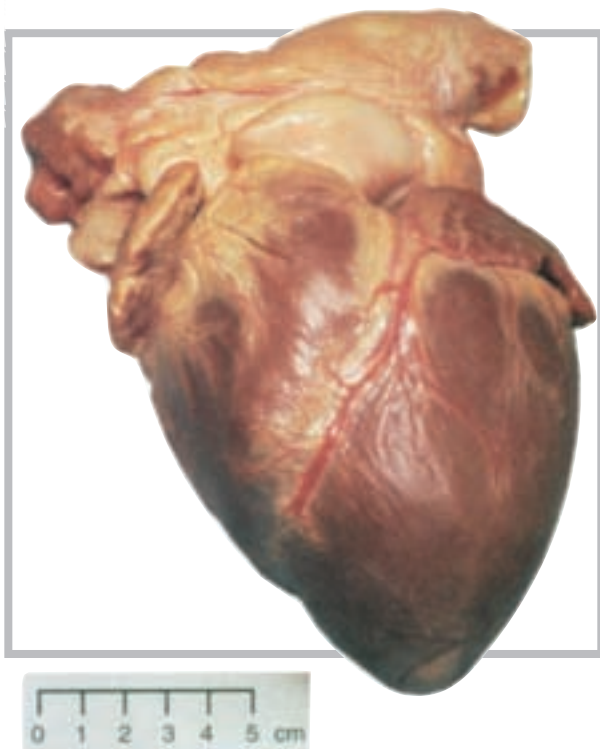
## دستگاه گردش خون (قلب و رگ‌ها)

هدف‌های رفتاری: دانش‌آموز در پایان این فصل باید بتواند:

- ۱- قلب را تعریف کند؛
- ۲- عضله‌ی قلب را تعریف کند؛
- ۳- حفره‌های قلب را تعریف کند؛
- ۴- دریچه‌های قلب را توضیح دهد؛
- ۵- عروق یا رگ‌های قلب را نام ببرد؛
- ۶- لایه‌های دیواره‌ی قلب را نام ببرد؛
- ۷- سیاهرگ را تعریف کند؛
- ۸- سرخرگ را تعریف کند؛
- ۹- ساختار دیواره‌ی رگ‌ها را معرفی کند؛
- ۱۰- برخی از رگ‌های اصلی را معرفی کند.

### ساختار قلب

قلب یک پمپ عضلانی مخروطی شکل است که در طرف چپ قفسه‌ی سینه، بین دو شش، روی دیافراگم قرار دارد. اندازه‌ی قلب هر کس با توجه به اندازه‌ی بدن او متفاوت است، اما به‌طور کلی یک قلب بالغ به‌طور متوسط دارای ۱۴ سانتی‌متر طول و ۹ سانتی‌متر عرض با وزنی در حدود ۳۰۰ گرم است (شکل ۱-۶).

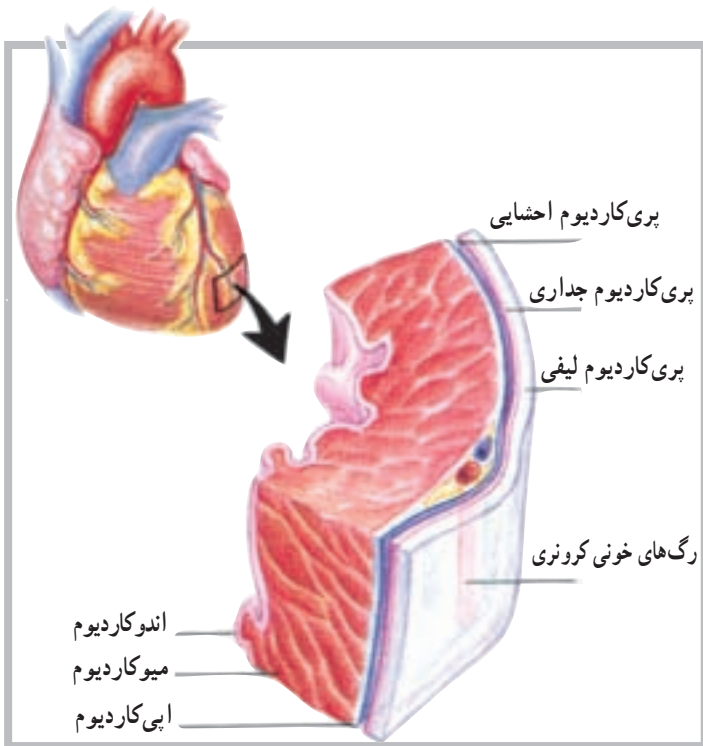


شکل ۱-۶ نمای قدامی قلب انسان

## دیواره‌ی قلب

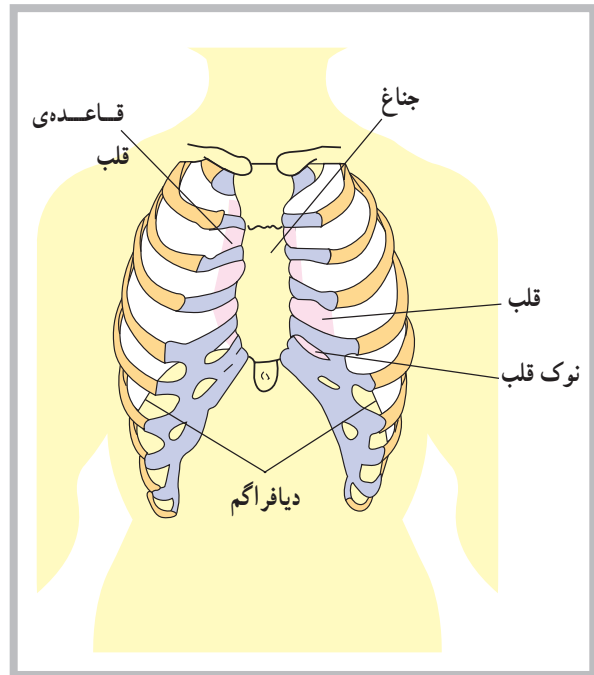
دیواره‌ی قلب از سه لایه‌ی مجزاً تشکیل شده است. لایه‌ی بیرونی اپی‌کاردیوم<sup>۱</sup> نام دارد که با پری‌کاردیوم احشایی مجاور است. این لایه متشکل از بافت هم‌بند است که توسط اپی‌دلیوم پوشیده شده و شامل موی‌رگ‌های خونی، موی‌رگ‌های لنف و تارهای عصبی است.

لایه‌ی میانی دیواره‌ی قلب یا میوکارد<sup>۲</sup>، لایه‌ی ضخیمی است متشکل از بافت عضله‌ی قلب که موجب خارج شدن خون از حفره‌های قلب می‌شود. لایه‌ی درونی یا اندوکاردیوم<sup>۳</sup> شامل اندودلیوم و بافت هم‌بند است که دارای تارهای کلاژنی بسیار است. این لایه هم‌چنین دارای رگ‌های خونی و مقداری تارهای ویژه‌ی عضله‌ی قلب است که تارهای پرکینج نامیده می‌شود. اندوکاردیوم پوشش درونی تمام حفره‌های قلب است (شکل ۶-۳).



شکل ۶-۳ دیواره‌ی قلب متشکل است از سه لایه، اندوکاردیوم، میوکاردیوم و اپی‌کاردیوم

قلب از نظر موقعیت آناتومیکی بین دو ریه قرار دارد و از سوی دیگر، از جلو و عقب، بین استخوان جناغ و ستون فقرات واقع شده است. نوک قلب<sup>۱</sup> یا انتهای آن به طرف پایین قفسه‌ی سینه، در حدود پنجمین دنده‌ی سمت چپ ستون مهره‌ها قرار دارد؛ به همین دلیل است که می‌توان فعالیت قلب را در حدود همین ناحیه از سینه به راحتی احساس کرد (شکل ۶-۲).



شکل ۶-۲ قلب در پشت جناغ قرار دارد، جایی که روی دیافراگم قرار می‌گیرد.

## پوشش‌های قلب

قلب در پوششی از بافت هم‌بند لیفی سفید رنگ قرار دارد. این پوشش پری‌کاردیوم<sup>۲</sup> (آب شامه) نام دارد و متشکل از سه لایه است. این سه لایه، به ترتیب از خارج به داخل، عبارت‌اند از: پری‌کاردیوم لیفی<sup>۳</sup> که به صورت کیسه‌ای قلب را دربر می‌گیرد. لایه‌ی داخلی این پوشش پری‌کاردیوم احشایی<sup>۴</sup> نام دارد که با بافت قلب در تماس است. لایه‌ی میانی که بین دو لایه‌ی قبلی قرار دارد پری‌کاردیوم جداری<sup>۵</sup> نامیده می‌شود.

۱- Apex of heart

۲- Pericardiu

۳- Fibrous pericardium

۴- Visceral pericardium

۵- Parietal Pericardium

۶- Epicardium

۷- Myocardi

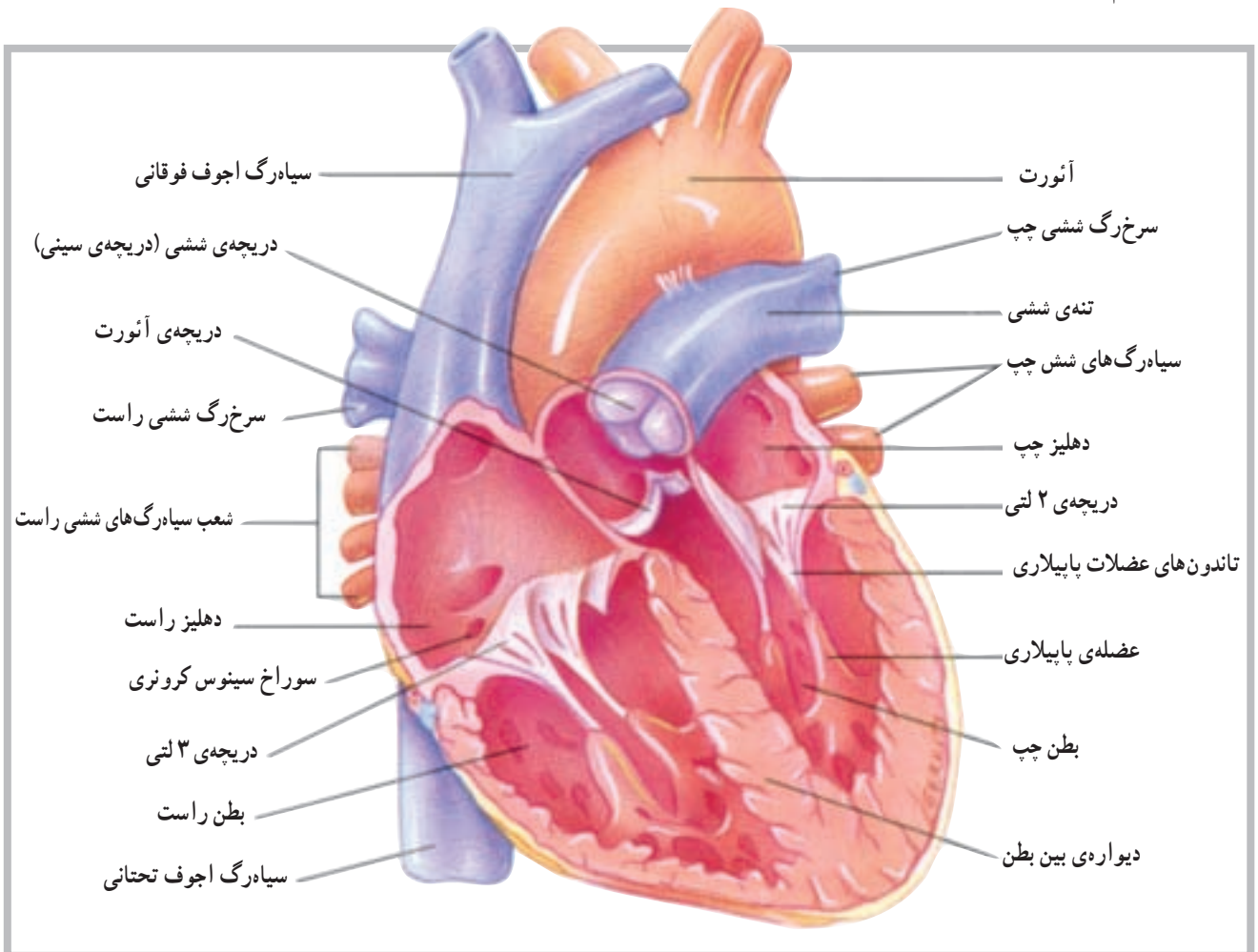
۸- Endocardium

## حفره‌ها و دریچه‌های قلب

از طریق دو سوراخ ارتباط برقرار است که توسط دو دریچه‌ی ۲ لتی<sup>۱</sup> (میترال) در سمت چپ و ۳ لتی<sup>۲</sup> در سمت راست به نام دریچه‌های دهلیزی بطنی<sup>۳</sup> کنترل می‌شود.

این دریچه‌ها توسط عضلات کوچکی به نام عضلات پاپیلاری<sup>۴</sup>، که در قسمت بطن‌ها قرار دارند، و توسط تاندون‌های ظریفی به دریچه‌ها متصل‌اند، باز و بسته شدنشان کنترل می‌شود. در قسمت بطن‌ها هم چنین دو دریچه‌ی دیگر به نام‌های دریچه‌ی ششی<sup>۵</sup> در ابتدای سرخرگ ششی در بطن راست و دریچه‌ی آئورت<sup>۶</sup> در ابتدای سرخرگ آئورت در بطن چپ وجود دارد (شکل ۴-۶).

قلب از داخل به چهار قسمت یا حفره تقسیم شده است؛ دو حفره در سمت راست و دو حفره در سمت چپ. حفره‌های فوقانی را دهلیز و حفره‌های تحتانی را بطن می‌نامند. حفره‌های تحتانی یا بطن‌ها مسئولیت خارج کردن خون را به داخل سرخرگ‌ها به عهده دارند. بین دو حفره در سمت راست و دو حفره در سمت چپ دیواره‌ای قرار دارد که سمت چپ قلب را از سمت راست آن جدا می‌کند. این دیواره در قسمت دهلیزها به دیواره‌ی بین دهلیزی و در قسمت بطن‌ها به دیواره‌ی بین بطنی موسوم است. بین دو حفره‌ی فوقانی و دو حفره‌ی تحتانی



شکل ۴-۶ مقطع قدامی قلب، رابطه‌ی بین بطن چپ و آئورت

۱- Bicuspid

۲- Tricuspid

۳- Atrioventricular Valve (A - V Valve)

۴- Papillary Muscles

۵ - Pulmonary Valve

۶- Aortic Valve

## رگ‌های متصل به قلب

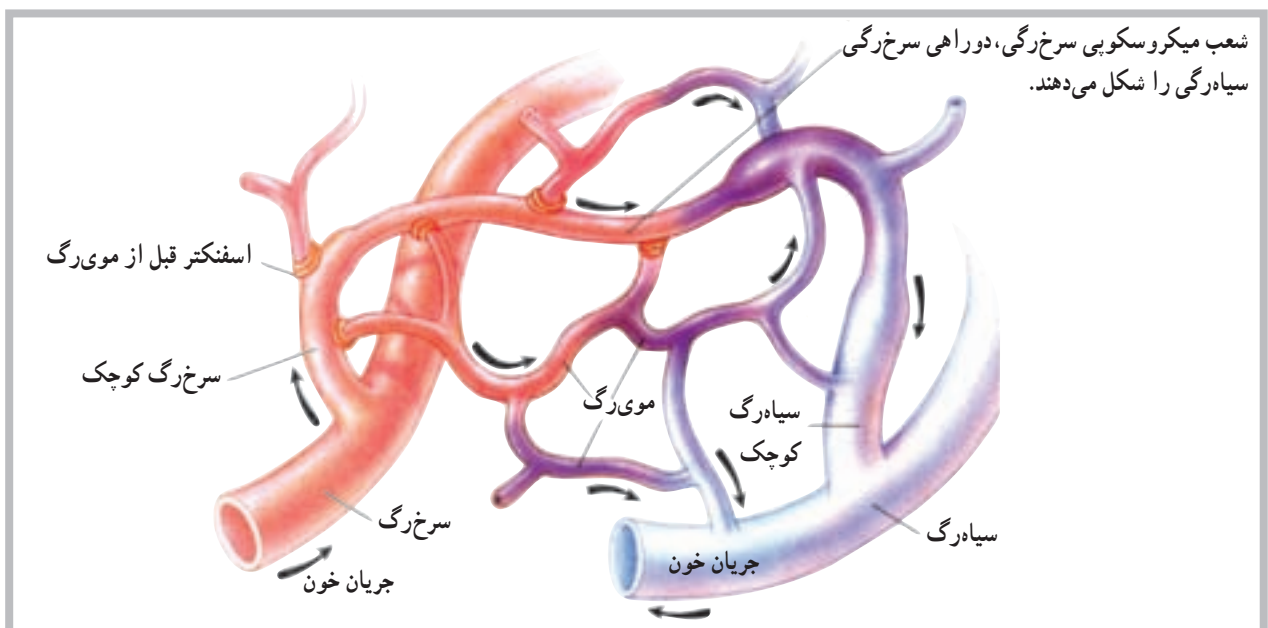
خون سیاهرگی عضله‌ی قلب نیز توسط سیاهرگ‌های کوچک‌تر، که به هم متصل می‌شوند، توسط سینوس تاجی<sup>۱</sup> از پشت قلب به‌دهلیز راست بازگردانده می‌شود. سیاهرگ‌های ششی نیز از رگ‌هایی هستند که مستقیماً به قلب متصل می‌باشند. این سیاهرگ‌ها خون تصفیه شده در شش‌ها را برای ادامه‌ی گردش خون عمومی بدن به دهلیز چپ باز می‌گردانند.

## رگ‌های خونی

رگ‌های خونی اندام‌هایی از دستگاه قلب و رگ‌ها، متشکل از لوله‌های مدار بسته، هستند که خون را از قلب به سلول‌ها می‌رسانند و مجدداً به قلب باز می‌گردانند. این رگ‌ها شامل سرخ‌رگ‌ها<sup>۲</sup>، سرخ‌رگچه‌ها<sup>۳</sup>، موی‌رگ‌ها<sup>۴</sup>، ونول‌ها<sup>۵</sup> (موی‌رگ‌های سیاهرگی) و سیاهرگ‌ها<sup>۶</sup> هستند. این سرخ‌رگ‌ها و سرخ‌رگچه‌ها خون را از بطن‌های قلب به خارج و به طرف نقاط مختلف بدن هدایت می‌کنند. موی‌رگ‌ها محل تبادل مواد بین خون و سلول‌های بدن‌اند. ونول‌ها و سیاهرگ‌ها خون را از موی‌رگ‌ها به طرف دهلیزهای قلب باز می‌گردانند (شکل ۵-۶).

رگ‌های متعددی، اعم از سرخ‌رگ‌ها و سیاهرگ‌ها، به قلب متصل‌اند و با آن ارتباط مستقیم دارند. محل ورود یا خروج بیش‌تر این رگ‌ها در قسمت عریض یا بالای قلب مشاهده می‌شود. در مورد سرخ‌رگ‌های متصل به قلب باید به سرخ‌رگ آئورت<sup>۱</sup> بزرگ‌ترین سرخ‌رگ بدن و سرخ‌رگ ششی<sup>۲</sup>، اشاره کرد که به ترتیب خون را از بطن چپ و بطن راست به بیرون از قلب هدایت می‌کنند، غیر از این دو سرخ‌رگ، سرخ‌رگ‌های تاجی<sup>۳</sup> که روی سطح خارجی قلب مشاهده می‌شود و از آئورت جدا می‌شوند سرخ‌رگ‌هایی هستند که خون مورد نیاز عضله‌ی قلب را فراهم می‌سازند.

برخلاف سرخ‌رگ‌ها، سیاهرگ‌ها مسئولیت برگرداندن خون را به قلب عهده دارند. از سیاهرگ‌های متصل به قلب می‌توان به بزرگ سیاهرگ زیرین<sup>۴</sup> و بزرگ سیاهرگ زیرین<sup>۵</sup> اشاره کرد. این دو سیاهرگ تقریباً تمام کار برگشت دادن خون به قلب را برعهده دارند. سیاهرگ آجوف (خالی) فوقانی خون سیاهرگی نواحی بالای بدن و سیاهرگ آجوف تحتانی، خون سیاهرگی نواحی پایین بدن را به دهلیز راست باز می‌گردانند. غیر از این دو سیاهرگ،



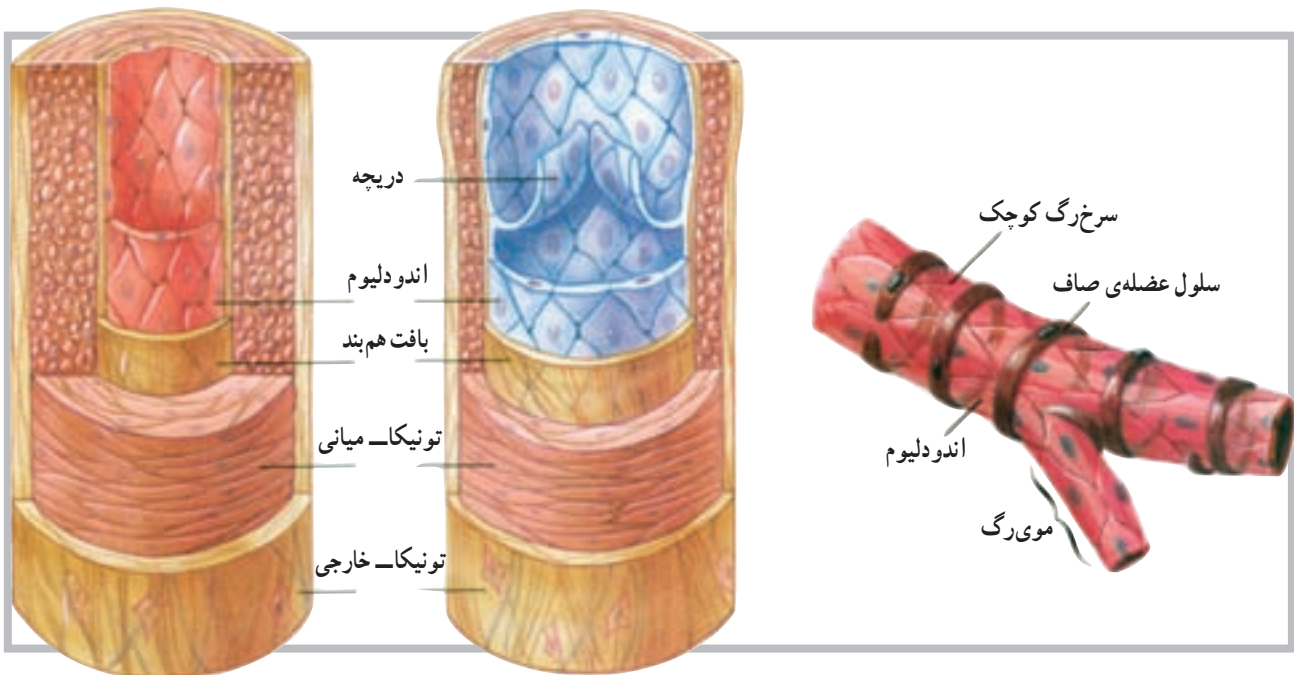
شکل ۵-۶

- |                       |                       |                    |
|-----------------------|-----------------------|--------------------|
| ۱- Aorta              | ۲- Pulmonary artery   | ۳- Coronary artery |
| ۴- Superior Vena cava | ۵- Inferior Vena cava | ۶- Coronary sinus  |
| ۷- Arteries           | ۸- Arterioles         | ۹- Capillaries     |
| ۱۰- Venules           | ۱۱- Veins             |                    |

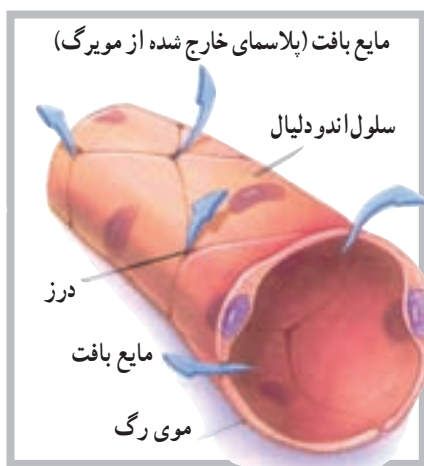

بافت همبند با قابلیت ارتجاعی در دیواره‌ی سرخرگ وجود دارد. این لایه قابلیت کشش را، در زمانی که خون بیش‌تری وارد سرخرگ می‌شود، به آن می‌دهد. وجود تارهای عضلانی در ساختار دیواره‌ی سرخرگ‌ها موجب می‌شود آن‌ها قابلیت تنگ شدن<sup>۲</sup> و گشاد شدن<sup>۳</sup> را پیدا کنند. این تارها در مواقع مختلف و به دلیل شرایط مختلف، مورد استفاده قرار می‌گیرند و نقش حیاتی دارند (شکل ۶-۶).

سرخرگ‌ها و سرخرگچه‌ها رگ‌هایی با قابلیت ارتجاعی قوی هستند که خون را از قلب با فشار زیاد به اندام‌های مختلف بدن هدایت می‌کنند. این رگ‌ها به‌طور فزاینده به شاخه‌های ظریف‌تری به نام سرخرگچه‌ها تقسیم می‌شوند. دیواره‌ی سرخرگ‌ها از سه لایه‌ی مشخص (تونیکا) داخلی، میانی و خارجی ساخته شده است. لایه‌ی میانی دارای تارهای عضلانی صاف است که حلقه مانند در دیواره‌ی یک لوله قرار دارند. غیر از تارهای عضلانی، لایه‌ی ضخیم دیگری از



شکل ۶-۶ تمام سرخرگ‌ها دارای تارهای عضله‌ی صاف در دیواره‌ی خود هستند.



شکل ۶-۷

**موی‌رگ‌ها:** موی‌رگ‌ها کوچک‌ترین رگ‌های خونی هستند که کوچک‌ترین سرخرگچه‌ها را به کوچک‌ترین ونول‌ها متصل می‌سازند. موی‌رگ‌ها ادامه‌ی لایه‌ی داخلی سرخرگچه‌ها هستند و دیواره‌ی آن‌ها از اندودلیوم است. این دیواره‌ی ظریف آن‌ها، لایه‌ی نیمه نفوذپذیری را برای موی‌رگ‌ها فراهم می‌کند که در تبادل مواد بین سلول و موی‌رگ از اهمیت خاصی برخوردار است (شکل ۶-۷).

۱- Tunica

۲- Vasoconstriction

۳- Vasodilatation

که این دریچه‌ها در بازگرداندن خون به قلب کمک می‌کنند. سیاه‌رگ‌ها هم چنین به‌عنوان مخزن خون در مواقعی که فرد خون از دست می‌دهد عمل می‌کند. برای مثال زمانی که خون‌ریزی با افت فشار خون سرخرگی همراه است.

**ونول‌ها و سیاه‌رگ‌ها:** ونول‌ها، رگ‌هایی میکروسکوپی هستند که از طریق موی‌رگ‌ها به سیاه‌رگ‌ها منتهی می‌شوند. سیاه‌رگ‌ها دقیقاً به موازات سرخرگ‌ها خون برگشتی را به دهلیز راست بازمی‌گردانند. بسیاری از سیاه‌رگ‌ها، به‌خصوص سیاه‌رگ‌های اندام‌های فوقانی و تحتانی، دارای دریچه‌هایی‌اند

### خودآزمایی

- ۱- قلب را تعریف کنید.
- ۲- حفره‌های قلب را نام ببرید.
- ۳- دریچه‌های دهلیزی - بطنی در کجا قرار دارند؟
- ۴- بزرگ‌ترین سرخرگ بدن کدام است؟
- ۵- رگ‌ها (سرخرگ‌ها)ی تغذیه‌کننده‌ی قلب را نام ببرید.
- ۶- موقعیت دریچه‌ی آئورت کجاست؟
- ۷- سیاه‌رگ‌های ششی به کدام حفره وارد می‌شوند؟
- ۸- سرخرگ ششی از کدام حفره خارج می‌شود؟
- ۹- بزرگ سیاه‌رگ زیرین به کدام حفره وارد می‌شود؟
- ۱۰- دریچه‌ی میترا در کدام طرف قلب است؟
- ۱۱- لایه‌های رگ‌های خونی را توضیح دهید.
- ۱۲- ونول را تعریف کنید.
- ۱۳- تفاوت موی‌رگ و ونول را بیان کنید.

## دستگاه عصبی

هدف‌های رفتاری: دانش‌آموز در پایان این فصل باید بتواند:

- ۱- دستگاه عصبی را تعریف کند؛
- ۲- واحد ساختمانی دستگاه عصبی را توضیح دهد؛
- ۳- ساختمان نرون را بیان کند؛
- ۴- سیناپس را تعریف کند؛
- ۵- قشر و مایع مغزی - نخاعی را توضیح دهد؛
- ۶- بخش‌های مختلف دستگاه عصبی مرکزی را توضیح دهد؛
- ۷- بخش‌های مختلف دستگاه عصبی پیرامونی را توضیح دهد.

### دستگاه عصبی<sup>۱</sup>

برقرار می‌سازند.

دستگاه عصبی، پیچیده‌ترین و سازمان‌یافته‌ترین دستگاه بدن انسان است. این دستگاه علاوه بر تأمین ارتباط قسمت‌های مختلف بدن، باعث ارتباط بدن با محیط خارج نیز می‌شود. واحد ساختمانی دستگاه عصبی نرون نام دارد.

### ساختمان نرون<sup>۲</sup>

نرون از یک جسم سلولی و دو نوع زائده تشکیل شده است. جسم نرون گذشته از اختلافات جزئی، شبیه به سلول‌های دیگر و شامل عناصری هم‌چون هسته، میتوکندری، نوروفیبریل و مواد رنگی است.

زوائد نرون که از جسم سلولی خارج می‌شوند شامل یک اکسون و یک یا چند دندریت است. اکسون در نرون‌های حرکتی بلندتر از دندریت و در نرون‌های حسی کوتاه‌تر از دندریت است و گاهی به وسیله‌ی غلافی به نام میلین، که ساختاری از چربی و پروتئین دارد، پوشیده می‌شود. در اکسون‌ها و دندریت‌ها گاهی به وسیله‌ی میلین پوشیده می‌شود و در فواصل مشخصی بین آن‌ها فرورفتگی‌هایی به نام گره رانویه<sup>۳</sup> وجود دارد (شکل ۱-۷).

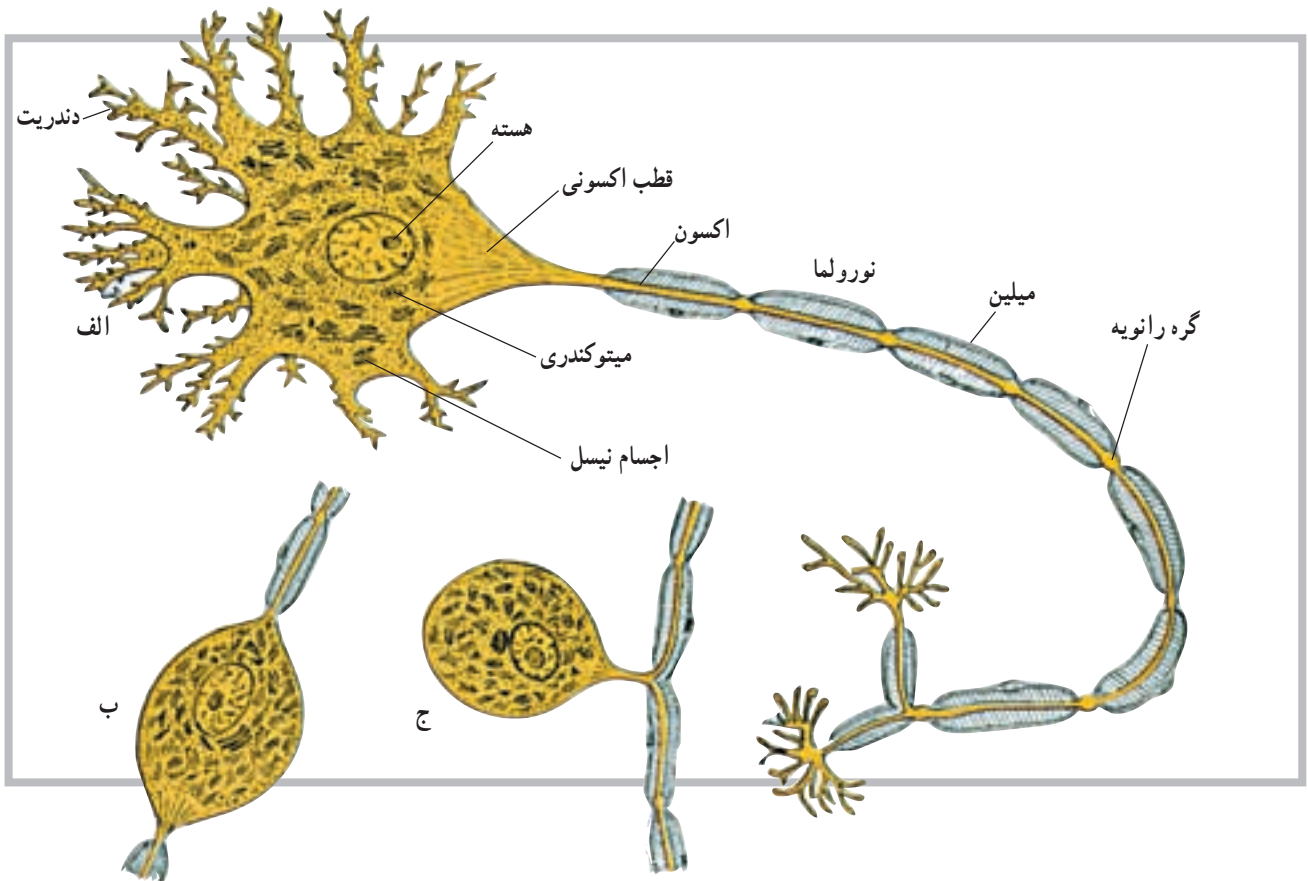
### تقسیم‌بندی دستگاه عصبی

دستگاه عصبی به دو بخش کلی تقسیم می‌شود؛ دستگاه عصبی مرکزی و دستگاه عصبی پیرامونی یا محیطی. دستگاه عصبی مرکزی بخشی است که درون محفظه‌های استخوانی (کانال نخاعی و جمجمه) قرار دارد. این بخش شامل نیم‌کره‌های مخ، مخچه، مغز میانی، پل مغزی، بصل‌النخاع و نخاع است. دستگاه عصبی پیرامونی یا محیطی نیز شامل عصب‌ها و گیرنده‌هایی است که ارتباط بخش مرکزی را با دیگر نقاط بدن

۱- Nervous system

۲- Neuron

۳- Nodes of Ranvier



شکل ۱-۷ ساختمان نرون: الف - نرون چند قطبی، ب - نرون دو قطبی، ج - نرون تک قطبی

## سیناپس<sup>۱</sup>

با فراهم کردن فضای نرم به عهده دارد. این مایع در داخل بطن‌ها و لایه‌های منژ و مجاری بین بطن‌ها در جریان است.

محل ارتباط نرون‌ها با یکدیگر را سیناپس گویند. سیناپس‌ها انواع مختلف دارند، ولی معمول‌ترین آن‌ها سیناپسی است که بین انتهای یک اکسون با جسم سلولی نرون دیگر ایجاد می‌شود. سیناپس‌ها هم‌چنین در دو نوع شیمیایی و الکتریکی یافت می‌شوند.

## دستگاه عصبی مرکزی (CNS)

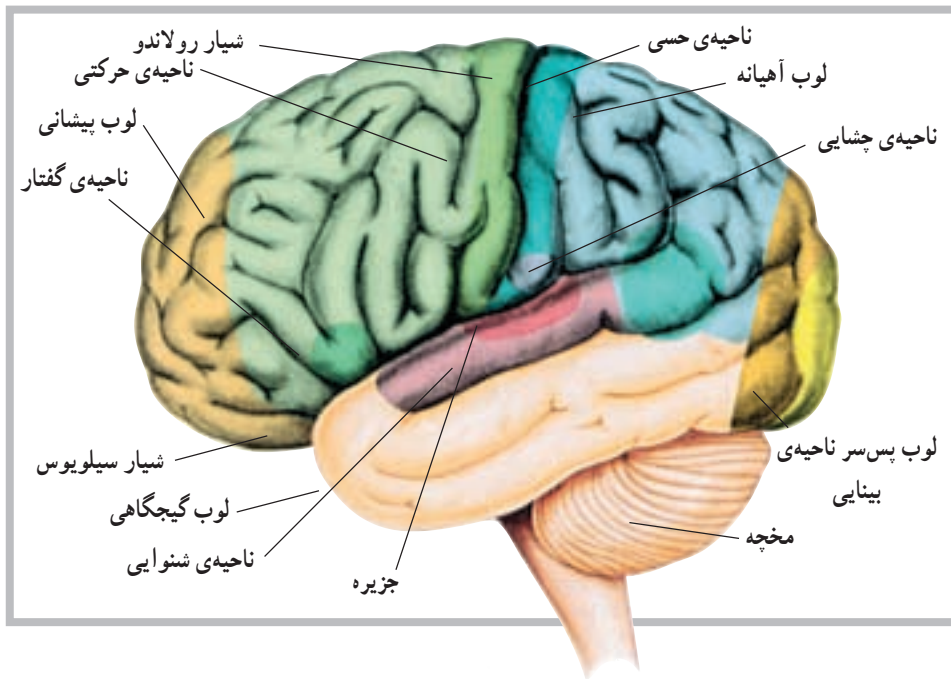
نیم کره‌های مغز: در امتداد ساقه‌ی مغز نیم کره‌های مخ قرار دارند که به وسیله‌ی یک شیار بسیار عمیق از هم جدا می‌شوند. در این بخش از دستگاه عصبی مرکزی، بخش خاکستری در سطح قرار می‌گیرد و قشر نامیده می‌شود. قشر مخ به صورت یک لایه و با ضخامت چند میلی‌متر است. در سطح نیم کره‌های مخ شیارهایی وجود دارد. گاه عمق این شیارها زیادتر می‌شود و نیم کره‌های مخ را به چند قسمت یا لوب تقسیم می‌کنند. هر یک از نیم کره‌ها دارای لوب‌هایی به نام لوب پیشانی، لوب آهیانه، لوب گیجگاهی و لوب پس‌سری هستند (شکل ۲-۷).

## منژ<sup>۲</sup>

دستگاه عصبی مرکزی به وسیله‌ی پرده‌ای به نام منژ پوشیده می‌شود. منژ شامل سه لایه‌ی مختلف است که از خارج به داخل سخت شامه، عنکبوتیه و نرم شامه نامیده می‌شوند. مایع مغزی نخاعی (CSF) مایعی است شفاف و از نظر مقدار محدود. این مایع، غیر از تحویل مواد غذایی و دریافت مواد زائد در سیستم عصبی مرکزی، نقش حمایتی این سیستم را

۱- Synaps

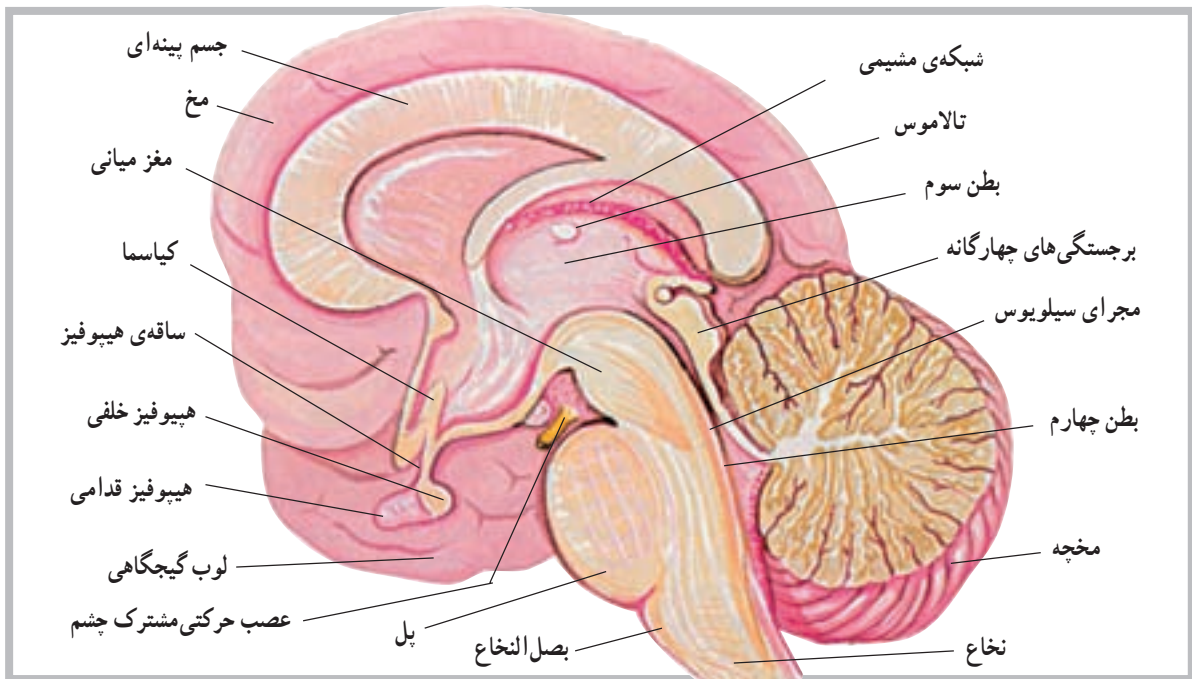
۲- Meninge



شکل ۲-۷ نمای خارجی مخ همراه با لوب‌های تشکیل دهنده (ناحیه‌ای از مخ که با سایه نشان داده شده، بخش جزیره است).

طول آن در عقب به جلو ۶ سانتی متر است. مخچه دومین و بزرگ‌ترین بخش مغز است و از دو نیم‌کره‌ی جانبی که توسط توده‌ای به نام (کرمینه) یا ورمیس<sup>۳</sup> به هم متصل‌اند ساخته شده است. این قسمت از مغز در عقب بطن چهارم قرار دارد (شکل ۳-۷). مخچه نیز دارای دو بخش سفید و خاکستری

دو نیم‌کره‌ی مخ توسط جسم بینه‌ای<sup>۱</sup> به هم مربوط می‌شوند. فعالیت‌های دو نیم‌کره نیز توسط همین بخش هماهنگ می‌شود. مخچه<sup>۲</sup>: مخچه بخشی در دستگاه عصبی مرکزی است که در پس‌سر قرار گرفته و ابعاد آن کم‌تر از مخ است. به‌طوری که پهنای آن در حدود ۱۰ سانتی متر، ارتفاع آن ۵ سانتی متر و



شکل ۳-۷ برش دستگاه عصبی

۱- Corpus callosum

۲- Cerebellum

۳- Vermis

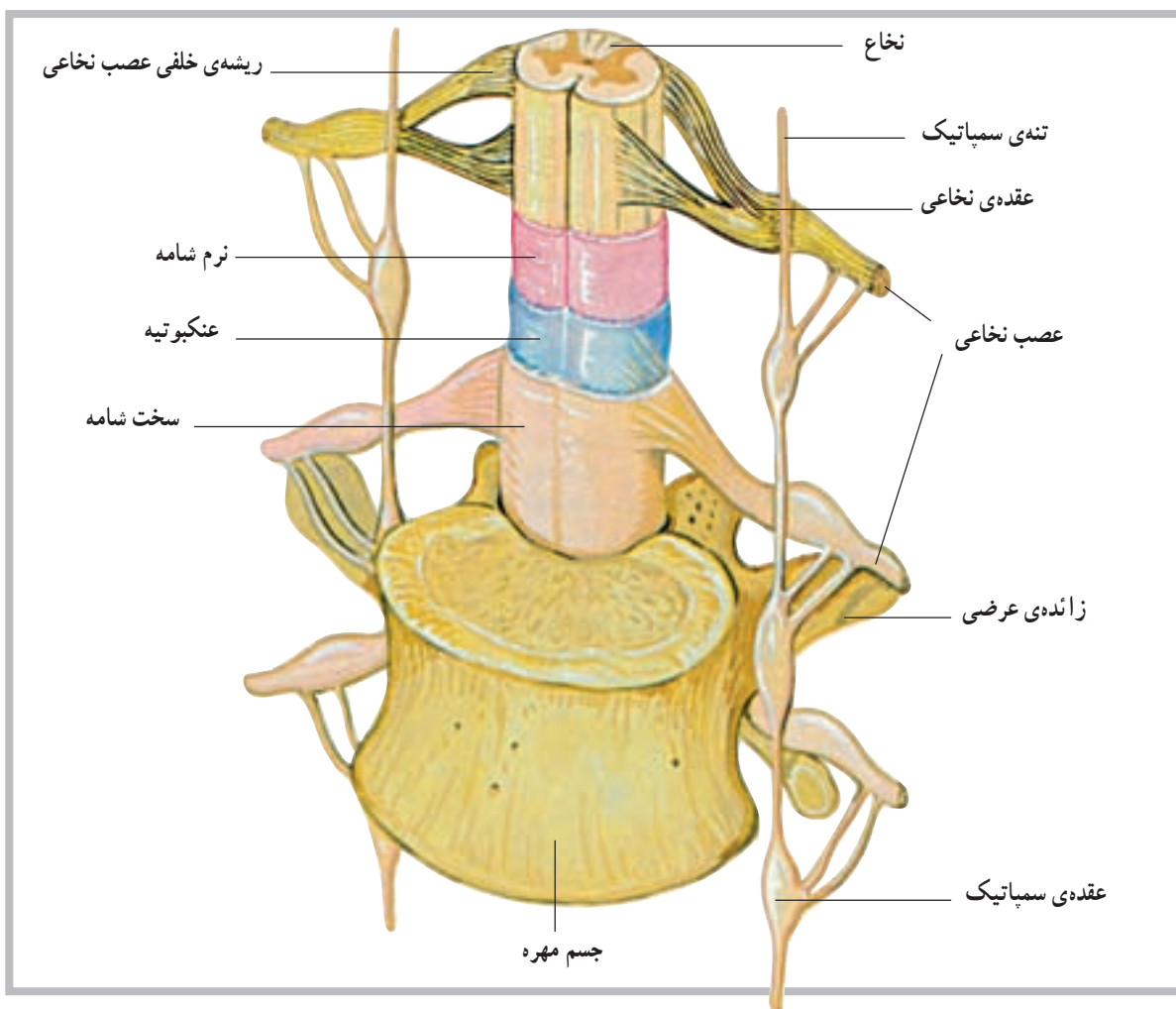
اگر یک برش افقی به نخاع بدهیم مشخص می‌شود که نخاع از دو بخش خاکستری و سفید به وجود آمده است. بخش خاکستری نخاع در وسط قرار گرفته و به شکل H به نظر می‌رسد. بخش خاکستری از تنه یا سر سلول‌های عصبی نخاع تشکیل شده است. بخش یا ماده‌ی سفید نخاع نیز در اطراف بخش خاکستری نخاع قرار گرفته و از زواید عصبی سلول‌ها تشکیل می‌شود. رنگ سفید این بخش به علت وجود میلین است.

نحوه‌ی قرارگرفتن ماده‌ی خاکستری در ماده‌ی سفید باعث شده که ماده‌ی سفید در هر نیمه نخاع به سه بخش تقسیم شود که از جلو به عقب به ترتیب طناب قدامی، طناب جانبی و طناب خلفی نام دارند (شکل ۴-۷).

ماده‌ی سفید نخاع در حقیقت خطی عصبی برای ارسال پیام‌های عصبی به طرف بالا یا پایین است.

است که بخش خاکستری آن در سطح قرار دارد. نخاع: آن بخش از دستگاه عصبی مرکزی که درون کانال نخاعی ستون فقرات قرار دارد، نخاع نامیده می‌شود. طول نخاع حدوداً در مردان ۴۵ سانتی‌متر و در زنان ۴۳ سانتی‌متر است، بنابراین، تمام کانال نخاعی را پر نمی‌کند و تنها تا حدود مهره‌ی اول و دوم کمر امتداد دارد. در انتهای تحتانی، نخاع باریک می‌شود و مخروط انتهایی را ایجاد می‌کند.

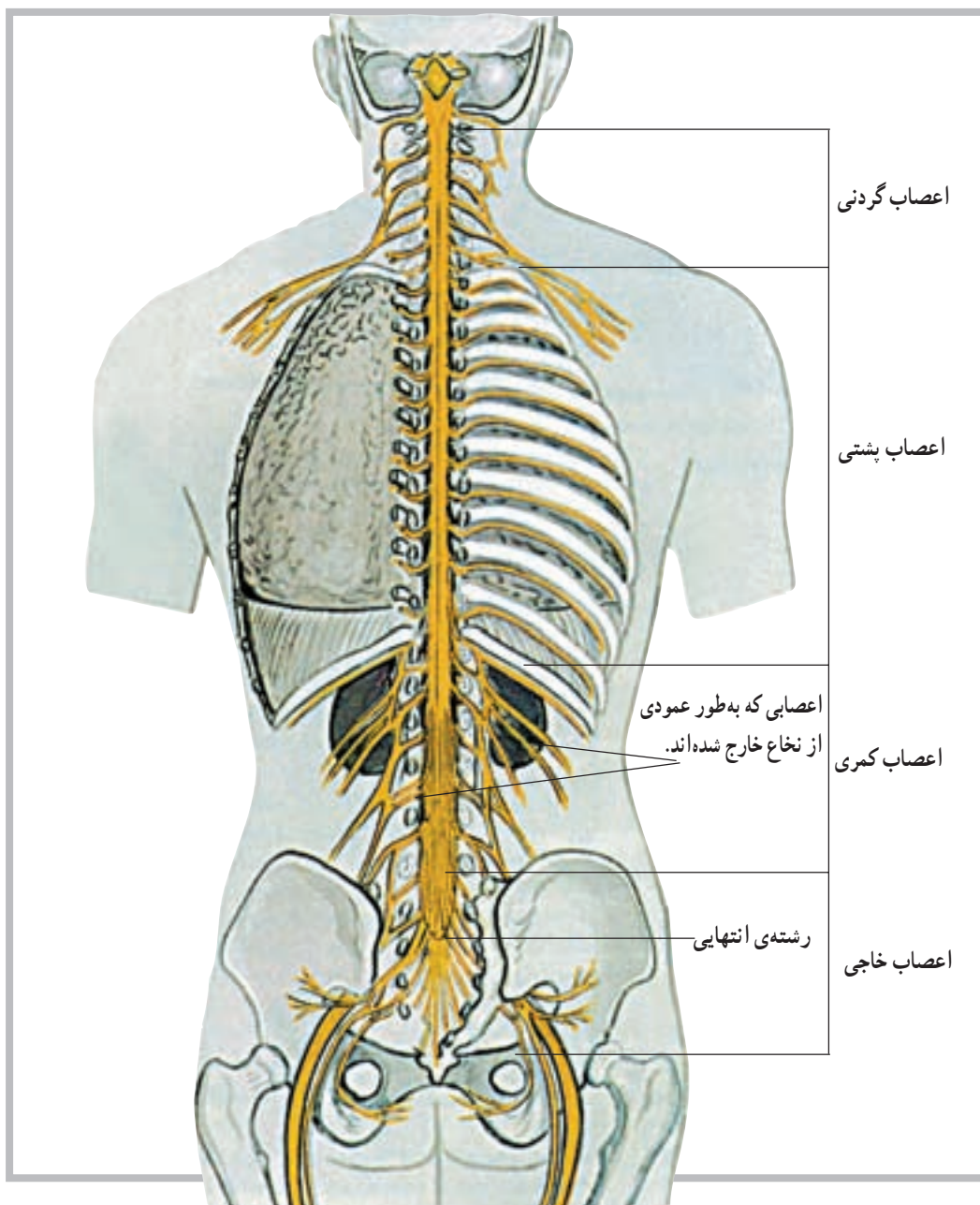
نخاع در طول خود دارای دو شیار قدامی و خلفی است. شیار قدامی آن پهن‌تر و کوتاه‌تر و شیار خلفی آن باریک‌تر و طولی‌تر است. این دو شیار نخاع را به دو نیمه تقسیم می‌کند. در هر نیمه نیز دو شیار کم عمق قرار دارد که محل ورود و خروج تارهای عصبی نخاع است.



شکل ۴-۷ نخاع

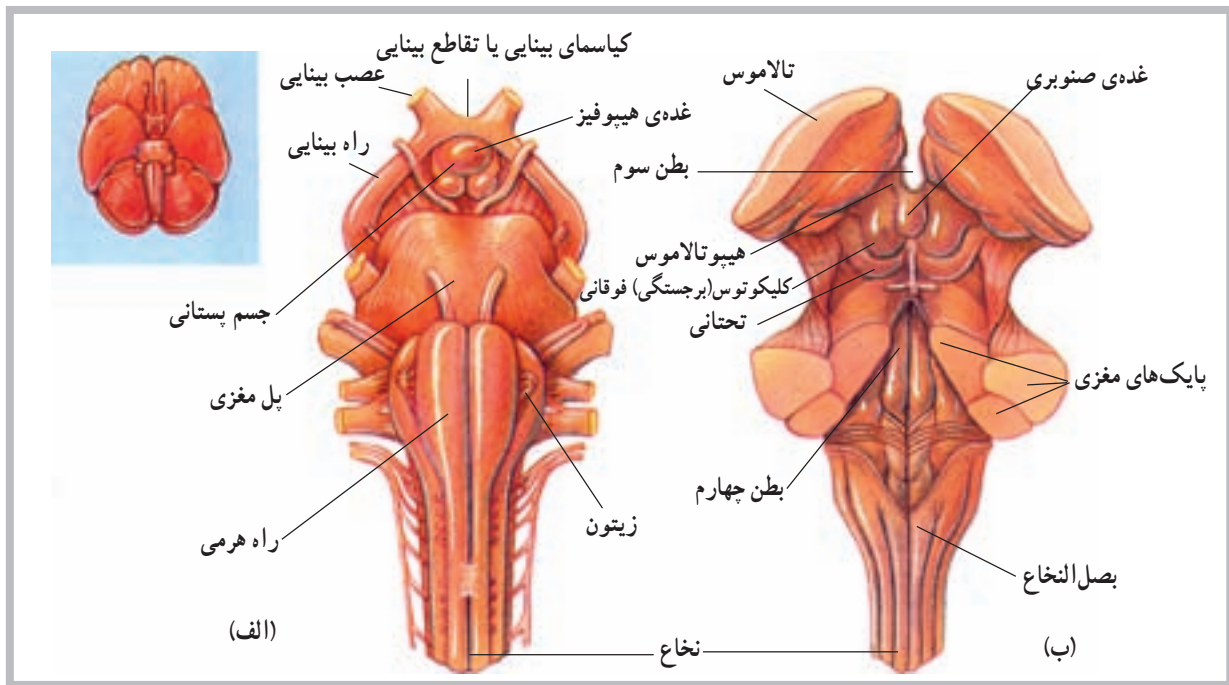
اعصاب نخاعی مذکور، در خارج ستون فقرات، شبکه‌های مختلف عصبی را به وجود می‌آورند که شامل شبکه‌ی گردنی، شبکه‌ی بازویی، شبکه‌ی کمری و شبکه‌ی خاجی هستند (شکل ۵-۷).

**اعصاب نخاعی:** از بخش‌های مختلف نخاع ۳۱ جفت عصب خارج می‌شود که سراسر بدن را پوشش می‌دهند. این عصب‌ها از پنج ناحیه به شرح زیر خارج می‌شوند: ۸ جفت از ناحیه‌ی گردن، ۱۲ جفت از ناحیه‌ی پشت، ۵ جفت از ناحیه‌ی کمر، ۵ جفت از ناحیه‌ی خاجی و یک جفت نیز از ناحیه‌ی دنبالچه.

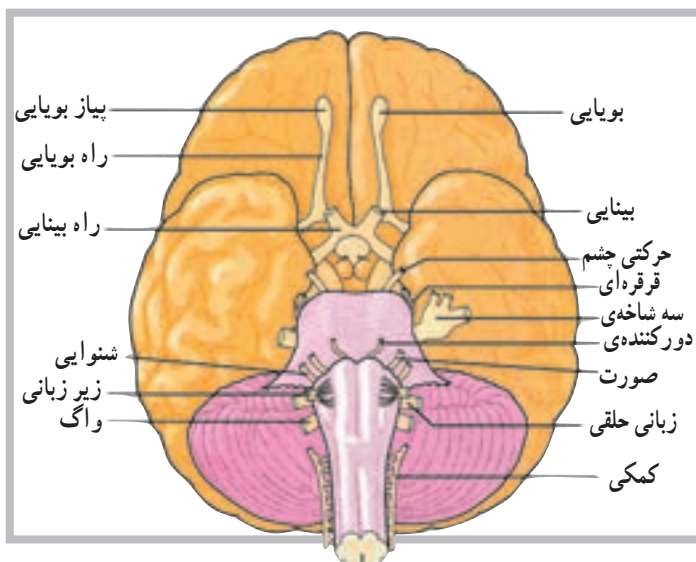


شکل ۵-۷ اعصاب نخاعی

ساقه‌ی مغز<sup>۱</sup>: قبل از نخاع، که محل آن در داخل کانال نخاعی است، بخش‌هایی از دستگاه عصبی نیز در داخل جمجمه قرار دارد. بصل‌النخاع<sup>۲</sup>، پل مغزی<sup>۳</sup> و مغز میانی<sup>۴</sup> بخش‌های دیگری هستند که در امتداد نخاع قرار دارند و روی هم به ساقه‌ی مغز موسوم‌اند. ساقه‌ی مغز نیز محل عبور تارهای عصبی است که پیام‌های عصبی را به طرف پایین و بالا راهنمایی می‌کند (شکل ۶-۷).



شکل ۶-۷ نمای قدامی الف - نمای خلفی ب - ساقه مغز



اعصاب مغزی: علاوه بر ۳۱ جفت عصب نخاعی که گفته شد، ۱۲ جفت عصب نیز در مغز وجود دارد که به آن اعصاب مغزی می‌گویند. اعصاب مغزی یک اختلاف عمده با اعصاب نخاعی دارند؛ به این معنی که اعصاب نخاعی اعصابی مختلط هستند، یعنی هم تارهای حسی دارند، که احساسات را به سیستم عصبی مرکزی می‌آورند، و هم تارهای حرکتی دارند که فرامین حرکتی را به نقاط مختلف بدن ارسال می‌کنند، اما اعصاب مغزی، یا حسی هستند یا حرکتی، و در بعضی از موارد نیز مختلط‌اند (شکل ۷-۷).

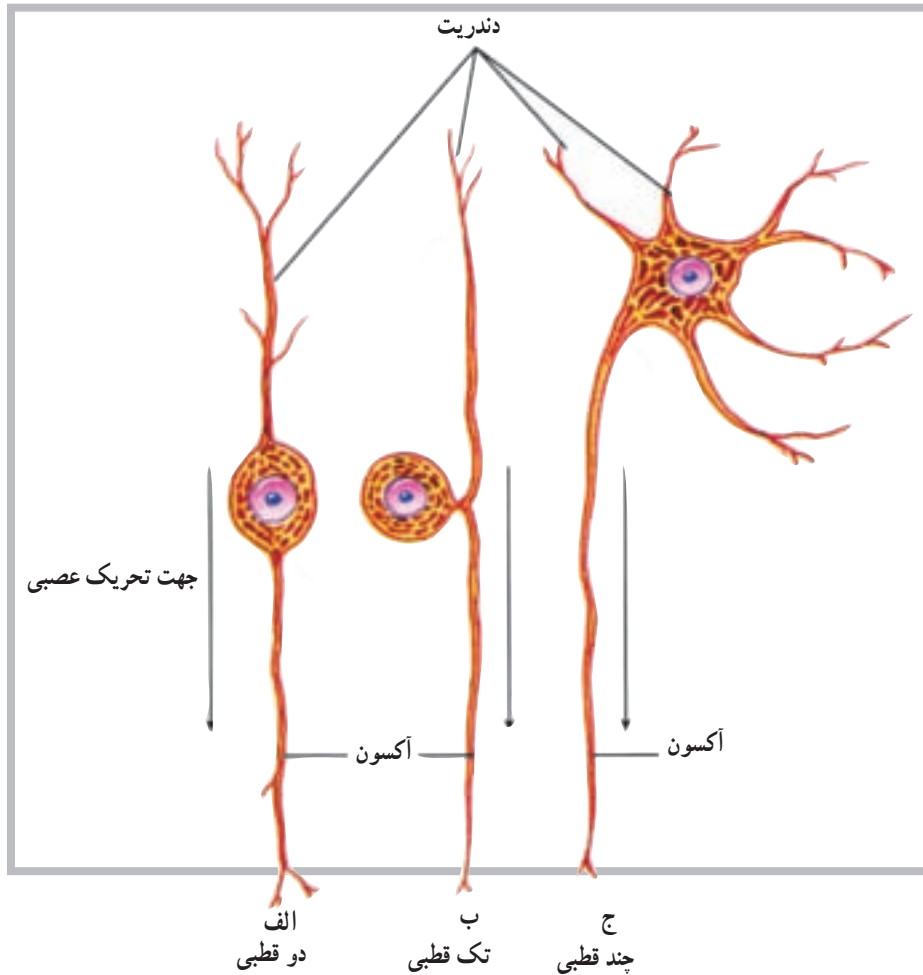
شکل ۷-۷ غیر از اولین جفت، اعصاب مغزی از ساقه‌ی مغز جدا می‌شود. این اعصاب توسط اعداد تعیین‌کننده‌ی ترتیب آن‌ها یا عملکرد و یا توزیع تارهای آن‌ها شناسایی می‌شوند.



## طبقه‌بندی نرون‌ها از نظر ساختار

از انواع نرون‌ها قابلیت ارسال پیام‌های عصبی را تنها در یک جهت دارند که از ناحیه‌ی حسّاسی به نام ناحیه‌ی راه‌اندازی<sup>۱</sup> شروع می‌شود (شکل ۸-۷).

براساس اختلاف در ساختار، نرون‌ها به سه طبقه یا گروه اصلی دو قطبی، تک قطبی و چند قطبی تقسیم می‌شوند. هر یک



شکل ۸-۷ ساختار انواع نرون (الف) دو قطبی (ب) تک قطبی و (ج) چند قطبی

می‌کند. معمولاً یکی از دو قسمت تار عصبی با دندریت و قسمت پیرامونی بدن در ارتباط است و قسمت دیگر به مغز یا نخاع وارد می‌شود.

**۳- نرون‌های چند قطبی<sup>۴</sup>:** این نوع نرون دارای تعداد زیادی تار است که از تنه‌ی سلول جدا می‌شود، اما تنها یکی از آن‌ها آکسون است و بقیه دندریت هستند. بیش‌تر نرون‌هایی که تنه‌ی سلولی آن‌ها در داخل مغز و نخاع است، از این نوع‌اند. نرون‌ها از نظر نوع فعالیت نیز طبقه‌بندی می‌شوند.

**۱- نرون‌های دو قطبی<sup>۲</sup>:** در این نوع نرون‌ها تنه‌ی سلولی دارای دو تار عصبی است به طوری که هر یک از یک طرف تنه‌ی سلول جدا می‌شوند. اگر چه این تارها از نظر ساختار مشابه‌اند، اما یکی به عنوان آکسون و دیگری به عنوان دندریت عمل می‌کند. این نوع نرون‌ها بیش‌تر در قسمت‌های تخصص یافته مانند چشم، بینی و گوش یافت می‌شود.

**۲- نرون‌های تک قطبی<sup>۳</sup>:** در این نوع نرون‌ها، از تنه‌ی سلولی تنها یک تار عصبی جدا می‌شود و بعد از مسافت کوتاهی به دو قسمت تقسیم می‌گردد، اما به عنوان تنها یک آکسون عمل

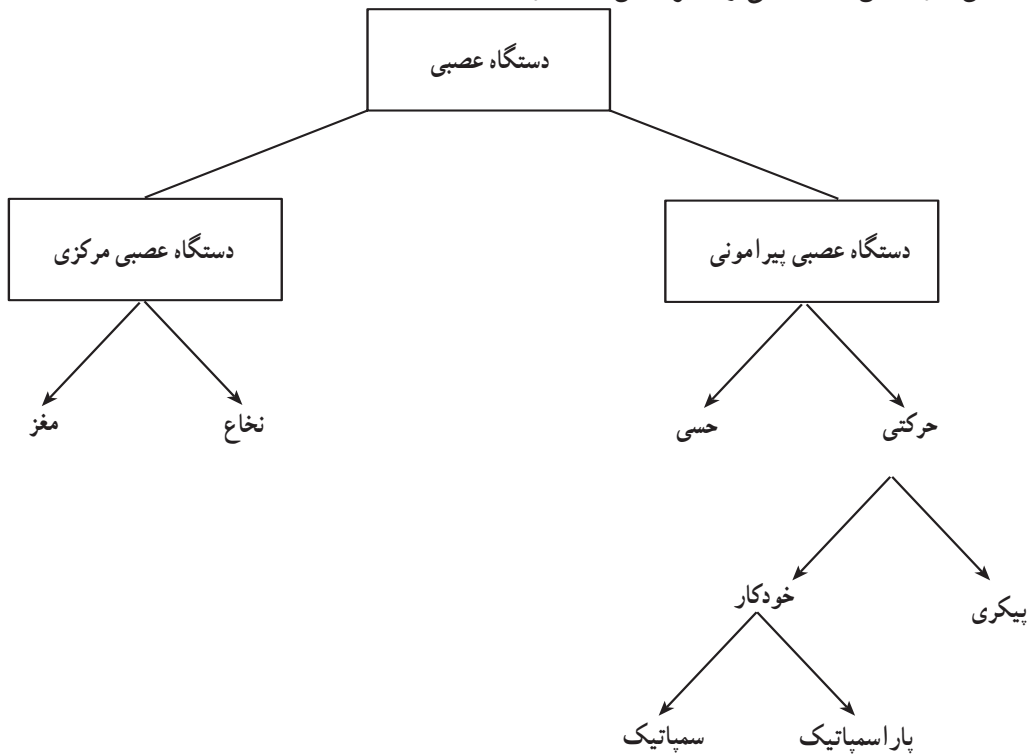
۱- Triggerzone

۲- Bipolar neurons

۳- Unipolar neurons

۴- Multipolar neurons

دستگاه عصبی خودکار<sup>۱</sup>: این دستگاه بخشی از دستگاه حرکتی سیستم عصبی پیرامونی است که در حفظ ثبات محیط درونی بدن نقش دارد. این دستگاه می تواند بر اساس ساختار و عملکرد به دو بخش سمپاتیک<sup>۲</sup> و پاراسمپاتیک<sup>۳</sup> تقسیم شود. (شکل ۷-۹).



شکل ۷-۹

### خودآزمایی

- ۱- نرون را تعریف نمایید و ساختمان آن را نیز رسم کنید.
- ۲- سیناپس چیست؟
- ۳- نخاع در کجا قرار دارد؟
- ۴- ساقه‌ی مغز از چه بخش‌هایی تشکیل شده است؟
- ۵- لوب‌های مختلف نیم‌کره‌های مخ را نام ببرید.
- ۶- تعداد اعصاب نخاعی و مغزی را ذکر کنید.
- ۷- انواع نرون‌ها را از نظر ساختار نام ببرید.
- ۸- دستگاه عصبی خودکار شامل چند بخش است؟ نام ببرید.
- ۹- بخشی که دو نیم‌کره‌ی مخ را به هم متصل می‌کند، چه نامیده می‌شود؟
- ۱۰- بخشی که دو نیم‌کره‌ی مخچه را به هم متصل می‌کند، چه نام دارد؟

## دستگاه غدد درون ریز

هدف‌های رفتاری: دانش‌آموز در پایان این فصل باید بتواند:

- ۱- دستگاه غدد درون ریز را تعریف کند؛
- ۲- انواع غدد درون ریز را شرح دهد؛
- ۳- هورمون را تعریف کند؛
- ۴- موقعیت غدد را معرفی کند؛
- ۵- دستگاه‌های غدد درون ریز و برون ریز را با هم مقایسه کند.

پاراتیروئید<sup>۸</sup>، فوق کلیه<sup>۹</sup> و لوزالمعده<sup>۱۰</sup> است؛ هم‌چنین غده‌ی صنوبری<sup>۱۱</sup>، غده‌ی تیموس<sup>۱۲</sup>، غدد تولید مثل<sup>۱۳</sup>، غدد گوارشی<sup>۱۴</sup> و دیگر اندام‌های تولیدکننده‌ی هورمون مانند قلب، که هورمون (ANP)<sup>۱۵</sup> ترشح می‌کند و کلیه‌ها که هورمونی به نام اریتروپوئیتین<sup>۱۶</sup> ترشح می‌کنند.

### مشخصات عمومی دستگاه غدد درون ریز<sup>۱</sup>

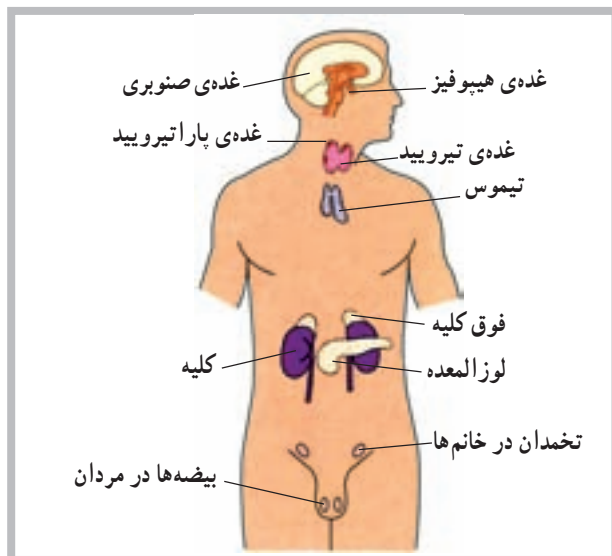
دستگاه غدد درون ریز شامل سلول‌ها، بافت‌ها و اندام‌هایی است که به داخل مایعات بدن (فضای داخلی) هورمون ترشح می‌کنند؛ برخلاف اجزای برون ریز<sup>۲</sup> که به داخل مجاری ترشح می‌کنند. برای مثال غدد تیروئید و پاراتیروئید هورمون‌های خود را به داخل خون آزاد می‌کنند، در صورتی که غدد عرق از نوع برون ریز هستند.

### عمل هورمون

هورمون ماده‌ای است شیمیایی که توسط سلول ترشح می‌شود و عملکرد سلول دیگری را تحت تأثیر قرار می‌دهد. برخی از هورمون‌ها تنها مسافت کوتاهی را طی می‌کنند و به همین دلیل هورمون موضعی<sup>۳</sup> نامیده می‌شوند؛ اما هورمون‌های دیگر توسط خون به نقاط مختلف بدن انتقال می‌یابند و هورمون عمومی<sup>۴</sup> نامیده می‌شوند. در هر دو مورد، اثر هورمون تنها به سلول هدف<sup>۵</sup> آن محدود می‌شود زیرا سلول هدف دارای گیرنده‌های خاص آن هورمون است.

### آناتومی دستگاه غدد درون ریز

دستگاه غدد درون ریز شامل غدد هیپوفیز<sup>۶</sup>، تیروئید<sup>۷</sup>،



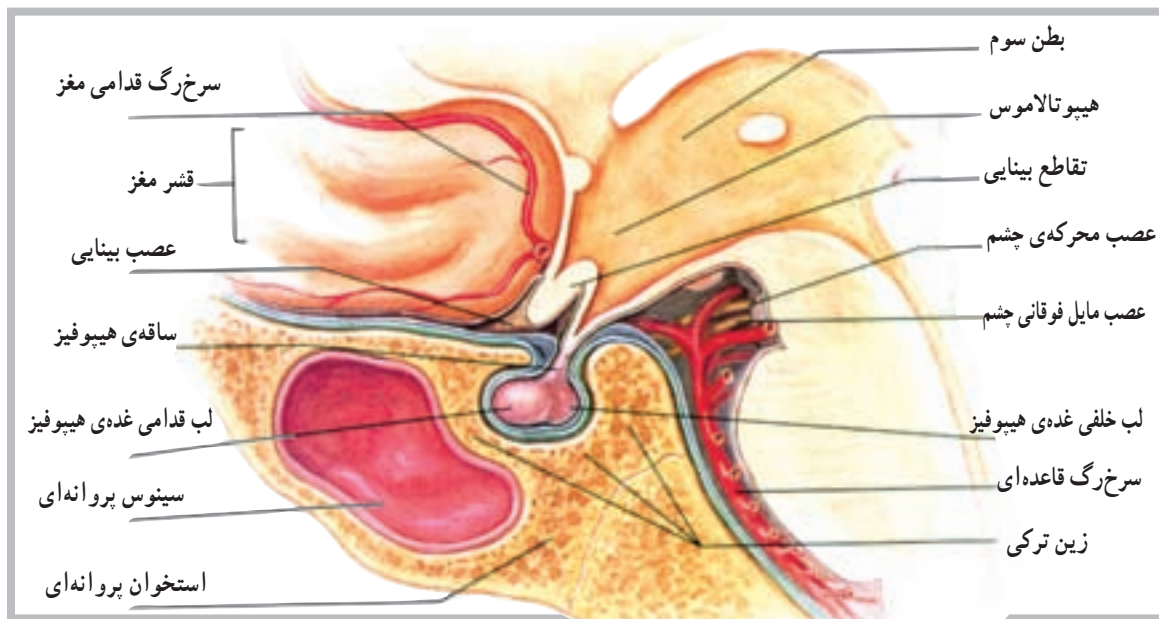شکل ۸-۱ موقعیت‌های غدد درون ریز اصلی

۱- Endocrine	۲- Exocrine	۳- Local Hormone	۴- General Hormone	۵- Target cell
۶- Pituitary gland	۷- Thyroid gland	۸- Parathyroid glands	۹- Adrenal glands	۱۰- Pancreas
۱۱- Pineal gland	۱۲- Thymus gland	۱۳- Reproductive glands	۱۴- Digestive glands	۱۵- Atrial Natriuretic Peptide
۱۶- Erythropoietin				

## غده هیپوفیز

حدوداً به اندازه‌ی یک فندق و در هیپوتالاموس داخل زین ترکی واقع است. غده‌ی هیپوفیز با واسطه‌ای به هیپوتالاموس متصل است (شکل ۲-۸).

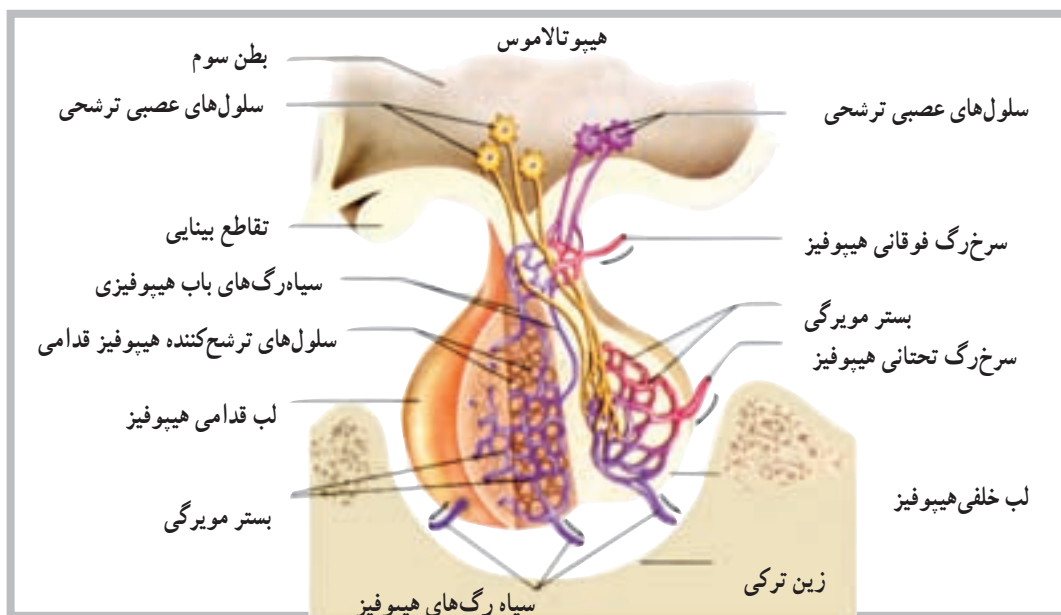
غده‌ی هیپوفیز از نظر تعداد هورمون و عملکرد مهم‌ترین غده‌ی سیستم غدد درون‌ریز محسوب می‌شود. اندازه‌ی این غده



شکل ۲-۸ غده‌ی هیپوفیز متصل به هیپوتالاموس است و در داخل زین ترکی استخوان پروانه‌ای جای دارد.

هورمون لو‌تینی (LH) و هورمون پرولاکتین (PRL) را ترشح می‌کند. اگر چه بخش خلفی مستقیماً هورمون‌هایی را سنتز نمی‌کند، اما می‌توان به آزاد شدن دو هورمون از این بخش به نام‌های هورمون ضد ادراری (ADH) و هورمون اکسی توسین (OT) اشاره کرد.

غده‌ی هیپوفیز از دو بخش قدامی و خلفی شکل گرفته است که به آن‌ها لب قدامی و لب خلفی نیز گفته می‌شود (شکل ۳-۸). بخش قدامی هیپوفیز هورمون‌هایی مانند هورمون رشد (GH)، هورمون محرک تیروئید (TSH)، هورمون محرک بخش قشری فوق کلیه (ACTH)، هورمون محرک فولیکول (FSH)،

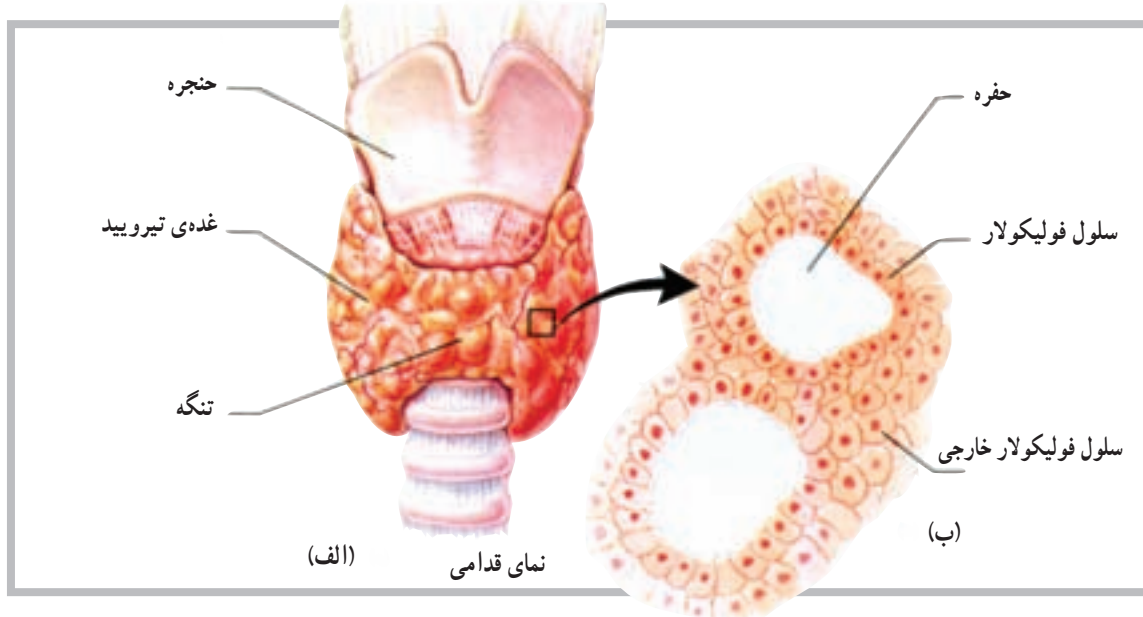


شکل ۳-۸ هورمون‌های آزادکننده‌ی هیپوتالامیک، سلول‌های لب قدامی را به آزاد کردن هورمون تحریک می‌کنند. تحریکات عصبی که در هیپوتالاموس شروع می‌شود، پایانه‌های عصبی را در لب خلفی هیپوفیز تحریک می‌کند و موجب آزاد شدن هورمون می‌شود.

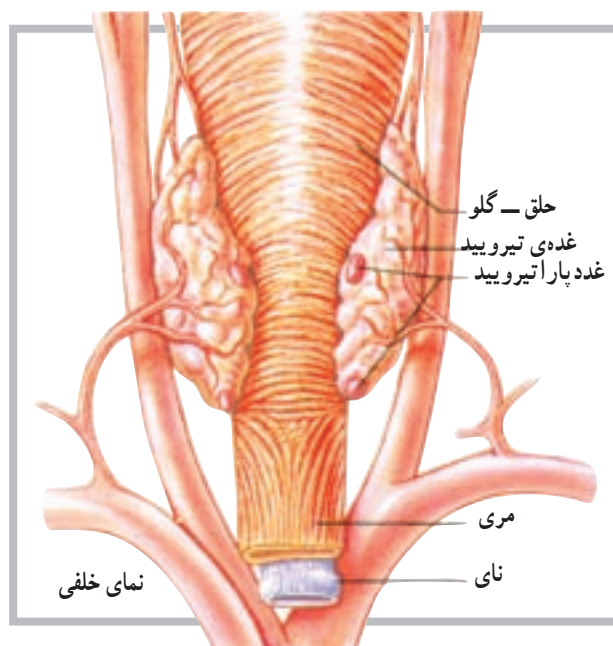
## غده تیروئید

متشکل از قسمت‌های کوچکی با قابلیت ترشح به نام فولیکول است. این فولیکول‌ها یا سلول‌ها بعد از تولید هورمون، آن را به داخل موی‌رگ‌های مجاور رها می‌کنند (شکل ۴-۸).

تیروئید غده‌ای است عضلانی متشکل از دو بخش یا لب خارجی که در زیر حنجره و طرفین نای قرار دارد. این غده توانایی ویژه‌ای برای جدا کردن ید از خون دارد. غده تیروئید



شکل ۴-۸ (الف) غده تیروئید متشکل از لب است که از جلو توسط تنگه به هم متصل‌اند. (ب) سلول‌های فولیکولار هورمون‌های تیروئید را ترشح می‌کنند.



شکل ۵-۸ غدد پاراتیروئید در سطح خلفی غده تیروئید قرار دارد.

هورمون‌های غده تیروئید: غده تیروئید سه هورمون مهم تولید می‌کند. از این سه هورمون، دو هورمون توسط سلول‌های فولیکولی تولید می‌شود. سلول‌های دیگری که در اطراف سلول‌های فولیکولی قرار دارند هورمون سوم را تولید می‌کنند که روی غلظت یون‌های کلسیم و فسفات اثر دارد. دو هورمون مهم غده تیروئید تیروکسین<sup>۱</sup> (T<sub>4</sub>) و تری‌ایو تیرونین<sup>۲</sup> (T<sub>3</sub>) هستند.

## غدد پاراتیروئید

غدد پاراتیروئید در روی سطح خلفی غده تیروئید قرار گرفته‌اند و معمولاً تعداد آن‌ها چهار عدد است. همان‌گونه که در شکل (۵-۸) مشاهده می‌شود. موقعیت غدد پاراتیروئید روی سطح تیروئید به صورت غده‌ی بالایی و غده‌ی پایینی است. هورمون این غدد پاراتیروئید هورمون (PTH) یا پاراتورمون<sup>۳</sup> نام دارد که در تنظیم غلظت یون‌های کلسیم و فسفات در خون مهم است.

۱- Thyroxine

۲- Triiodothyronine

۳- Parathormone

هر یک از غدد پاراتیروئید دارای ساختار زرد رنگ کوچکی است که توسط کپسول نازکی از بافت همبند پوشیده شده است. غده‌ی متشکل از سلول‌های ترشح‌کننده، که به‌طور فشرده در کنار هم قرار دارند، به‌طور نزدیک با شبکه‌های مویرگی در ارتباط است.

مرکزی متشکل از سلول‌هایی است با شکل نامنظم که به‌صورت گروهی در اطراف رگ‌های خونی قرار دارند. هورمون‌های این بخش اپی نفرین (آدرنالین) و نوراپی نفرین (نور آدرنالین) است. مجموعه‌ی این دو هورمون کتوکولامین‌ها نامیده می‌شود.

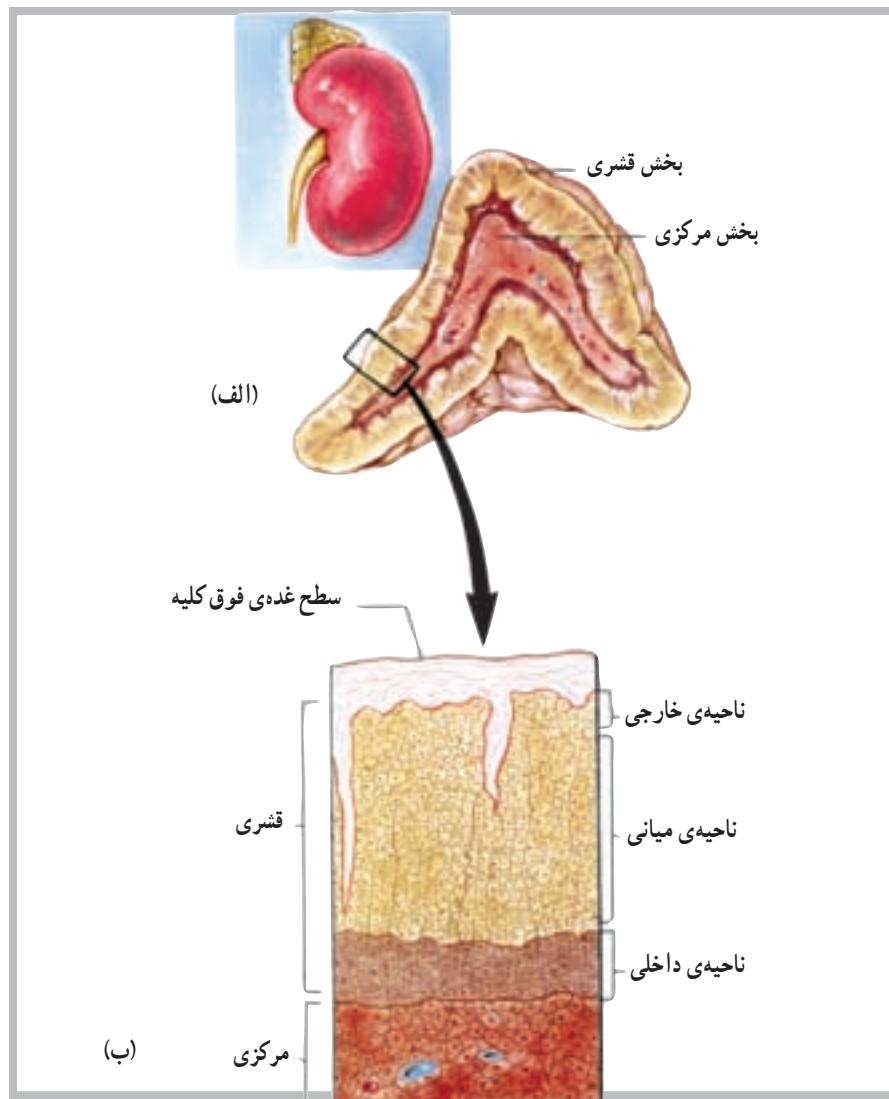
قشر فوق کلیه مجموعه‌ای از سه ناحیه است که از داخل به خارج عبارت‌اند از: ناحیه‌ی داخلی<sup>۱</sup>، ناحیه‌ی میانی<sup>۲</sup> و ناحیه‌ی خارجی<sup>۳</sup> (شکل ۶ - ۸).

هورمون‌های بخش قشر فوق کلیه عبارت‌اند از: آلدواسترون از ناحیه‌ی خارجی، کورتیزول از ناحیه‌ی میانی و هورمون‌های جنسی از ناحیه‌ی داخلی.

غدد فوق کلیوی ارتباط نزدیکی با کلیه‌ها دارند و هر یک از آن‌ها در بالا و روی یک کلیه قرار دارند. شکل ظاهری غدد فوق کلیوی شبیه پیرامید (هرم) و دارای دو بخش است؛ بخش مرکزی یا (مدولا) و بخش خارجی که قشر فوق کلیه نامیده می‌شود. بخش

## غدد فوق کلیوی

غدد فوق کلیوی ارتباط نزدیکی با کلیه‌ها دارند و هر یک از آن‌ها در بالا و روی یک کلیه قرار دارند. شکل ظاهری غدد فوق کلیوی شبیه پیرامید (هرم) و دارای دو بخش است؛ بخش مرکزی یا (مدولا) و بخش خارجی که قشر فوق کلیه نامیده می‌شود. بخش



شکل ۶ - ۸ (الف) غده‌ی فوق کلیه شامل بخش قشری و بخش مرکزی است. (ب) قشر دارای سه لایه یا ناحیه از سلول‌ها است.

۱- Zona Reticularis

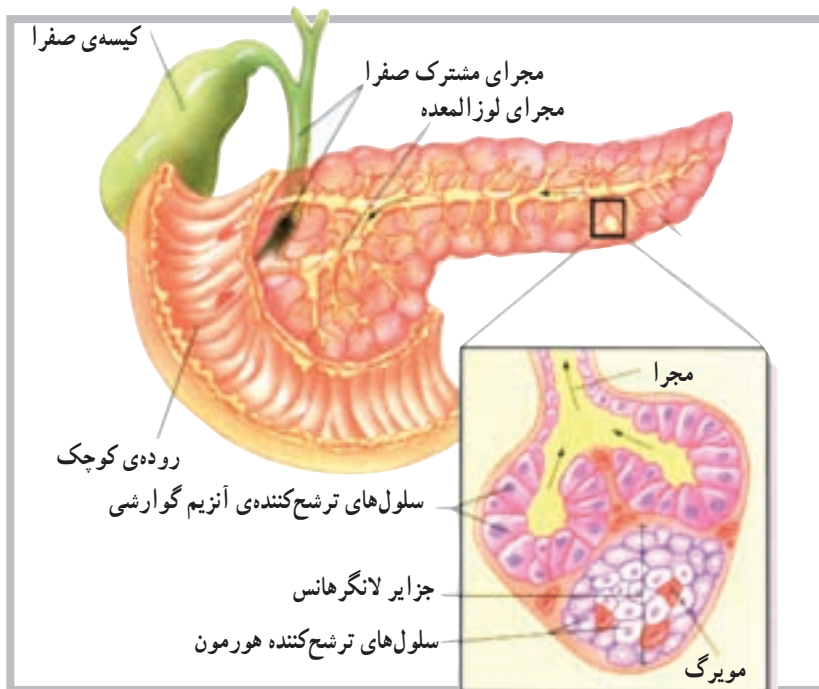
۲- Zona Fasciculata

۳- Zona glomerulosa

## غده‌ی لوزالمعده

نوع درون‌ریز<sup>۲</sup> است. که هورمون‌های خود را به درون مایعات بدن آزاد می‌کند. لوزالمعده غده‌ی طویلی است که در پشت معده قرار دارد و توسط مجرا به اولین قسمت روده‌ی کوچک (دندونوم) متصل است (شکل ۷-۸).

لوزالمعده دارای دو نوع بافت ترشح‌کننده است. نوع اول، یک بافت از نوع برون‌ریز<sup>۱</sup> است که شیریه‌ی گوارشی را از طریق مجرا به داخل دستگاه گوارش رها می‌کند. بافت دیگر از



شکل ۷-۸ سلول‌های ترشح‌کننده‌ی هورمون لوزالمعده به صورت جزایری هستند، که با رگ‌های خونی به طور نزدیک با هم در ارتباط اند. سلول‌های دیگر لوزالمعده آنزیم‌های گوارشی به داخل مجراها ترشح می‌کنند.

هورمون پرولاکتین (PRL)  
 — بخش خلفی: هورمون ضد ادراری (ADH) و

اکسی‌توسین (OT)  
 ۲— تیروئید: هورمون تیروکسین (T4) و تراپودوتیرونین

(T3)

۳— پاراتیروئید: هورمون پاراتورمون (PTH)

۴— فوق کلیه:

— بخش مرکزی: هورمون اپی نفرین و نوراپی نفرین

(کتوکولامین‌ها)

— بخش قشری: هورمون آلدوسترون، هورمون کورتیزول

و هورمون اندروژن و استروژن

۵— لوزالمعده: هورمون انسولین و هورمون گلوکاگون

بخش درون‌ریز لوزالمعده متشکل از سلول‌هایی است که به شکل گروهی اطراف رگ‌های خونی قرار دارند. این گروه از سلول‌ها را جزایر لانگرهانس<sup>۳</sup> می‌نامند و سه نوع سلول مشخص ترشح‌کننده دارند: سلول‌های آلفا که گلوکاگون ترشح می‌کنند، سلول‌های بتا که انسولین ترشح می‌کنند و سلول‌های دلتا که سوماتواستاتین<sup>۴</sup> ترشح می‌کنند.

هورمون‌های غدد درون‌ریز

۱— هیپوفیز

— بخش قدامی: هورمون رشد (GH)، هورمون محرک

تیروئید (TSH)، هورمون مربوط به قشر فوق کلیه (ACTH)،

هورمون محرک فولیکولی (FSH)، هورمون لوتئینی (LH) و

۱— Exocrine

۲— Endocrine

۳— Islets of Langerhans

۴— Somato statin

## خودآزمایی

- ۱- دستگاه غدد درون‌ریز را تعریف کنید.
- ۲- مهم‌ترین غده‌ی درون‌ریز را نام ببرید.
- ۳- از بخش قدامی هیپوفیز حداقل سه هورمون را نام ببرید.
- ۴- بخش خلفی هیپوفیز چه هورمون‌هایی را ترشح می‌کند؟
- ۵- نواحی بخش قشر فوق کلیه را نام ببرید.
- ۶- هورمون‌های تیروئید را نام ببرید.
- ۷- واژه‌ی کتوکولامین‌ها برای کدام یک از هورمون‌ها استفاده می‌شود؟
- ۸- آلدواسترون از کجا ترشح می‌شود؟
- ۹- هورمون‌های لوزالمعده کدام‌اند؟