

مقدمه

یکی از ویژگی‌های مهم رشته‌ی علوم ورزشی و تربیت بدنی، ارتباط تنگاتنگ و نزدیکی با علوم دیگر است. ویژگی‌ای که تقریباً در هیچ یک از رشته‌های دیگر مشاهده نمی‌شود. شاید بتوان علم آناتومی و فیزیولوژی را پیش‌نیازی دانست که بین علوم مرتبط با ورزش، بیش از همه و از جنبه‌های مختلف با ورزش و فعالیت‌های بدنی درگیر است. بنابراین، برای این رشته قبل از فیزیولوژی، علم آناتومی را باید به‌عنوان یکی از مهم‌ترین و ضروری‌ترین علوم مرتبط با آن معرفی کرد.

نظر به این که، بدون آشنا شدن با ساختار دستگاه‌های بدن و اجزای درشت و ریز آن درک مفاهیم مرتبط با فعالیت‌های ورزشی غیرممکن است، مطالعه‌ی دروسی مانند فیزیولوژی ورزش، حرکت‌شناسی، بیومکانیک، آسیب‌شناسی ورزشی، حرکت درمانی و خصوصاً حرکت‌شناسی در رشته‌ی علوم ورزشی، به‌منظور یادگیری آناتومی و ساختار بدن کاملاً ضروری است.

در این کتاب مؤلف، ضمن ارائه‌ی تاریخچه‌ی مختصری در معرفی علم آناتومی و پیشگامان این علم از آغاز تا به حال، به برخی از تکنیک‌های جدید، برای شناخت بهتر بدن و ارتقای سطح اطلاعات علمی دانش‌آموزان با بهره‌گیری از تکنولوژی و مطالعه‌ی بهتر و عمیق‌تر ساختار بدن، پرداخته است. هم‌چنین مطالبی تحت عنوان «مطالعه‌ی آزاد» برای دانش‌آموزان در نظر گرفته است که به افزایش معلومات عمومی آنها کمک خواهد کرد، با این توضیح که در ارزش‌یابی نهایی و پایانی سال تحصیلی از این مطالب سؤال طرح نخواهد شد.

در تصاویر کتاب سعی شده از تصاویر متنوعی استفاده شود که در یادگیری دقیق‌تر و عمیق‌تر علم آناتومی مفید و تأثیرگذار باشد.

با این امید که این کتاب بتواند در یادگیری علم آناتومی، که به عقیده‌ی مؤلف مهم‌ترین درس از دروس خارج رشته‌ای است، بسیار مؤثر باشد.

مؤلف

هدف کلی

آشنایی دانش‌آموزان با ساختار بدن انسان

مقدمه‌ای بر آناتومی و تاریخچه‌ی آن

هدف‌های رفتاری: دانش‌آموز در پایان این فصل باید بتواند:

- ۱- آناتومی را تعریف کند؛
- ۲- تقسیمات آناتومی را بیان کند؛
- ۳- حفره‌های بدن انسان را توضیح دهد؛
- ۴- روش‌ها و تکنیک‌های نوین را در ارتباط با بررسی بدن شرح دهد.

تعریف آناتومی انسان‌ها

۴- آناتومی مقایسه‌ای^۴؛ که مطالعه و مقایسه‌ی

ساختاری بین بدن جانوران و بدن انسان است. در تقسیم‌بندی دیگری، آناتومی به زیر شاخه‌هایی تقسیم می‌شود و در هر شاخه قسمتی از بدن مورد بررسی قرار می‌گیرد. برای مثال در مبحث آناتومی عضلات^۵، عضلات بدن، در مبحث استخوان‌شناسی^۶، استخوان‌ها و در مبحث احشا شناسی^۷ دستگاه‌های گوارش، تولیدمثل و تنفس بررسی می‌شوند.

«آناتومی» علمی است که موضوع آن بررسی ساختمان بدن انسان است. اگر این بررسی مربوط به ساختمان یک قسمت از بدن باشد، به آن آناتومی موضعی می‌گویند.

تقسیمات آناتومی

در علم آناتومی بدن انسان با هدف‌های گوناگون و از راه‌های مختلف تحت مطالعه قرار می‌گیرد. به همین دلیل برای این علم تقسیماتی به شرح زیر در نظر گرفته شده است:

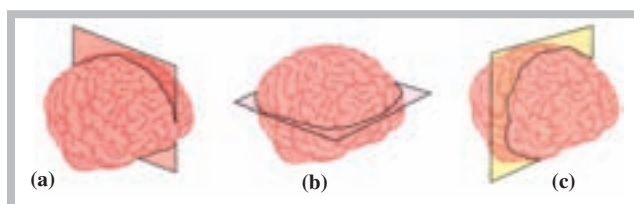
سطوح آناتومیکی

در مجموع، سه سطح آناتومیکی را می‌توان در تقسیم‌بندی بدن یا یک اندام در نظر گرفت. این سطوح به ترتیب عبارت‌اند از: سطح سهمی (a)، که موجب تقسیم عضو به دو قسمت چپ و راست می‌شود، هم‌چنین سطح افقی (b)، که موجب تقسیم عضو به دو قسمت فوقانی و تحتانی، و سطح عمودی (c)، که موجب تقسیم عضو به دو قسمت قدامی و خلفی، می‌شوند. شکل (۱-۱) نمایشی از سطوح ذکر شده را در تقسیم‌بندی مغز نشان می‌دهد.

۱- آناتومی درشت^۱؛ که در آن شناخت بدن انسان، بدون استفاده از میکروسکوپ (چشم غیر مسلح) امکان‌پذیر است، کسب می‌شود.

۲- آناتومی میکروسکوپی^۲؛ که در آن بدن انسان، با استفاده از میکروسکوپ (چشم مسلح)، مطالعه و شناسایی می‌شود.

۳- آناتومی تکاملی^۳؛ که تغییرات بدن انسان را، از قبل تولد تا سال خورده‌گی، مطالعه می‌کند.



شکل ۱-۱ مغز تقسیم شده‌ی انسان: (a) سطح سهمی (b) سطح افقی و (c) سطح عمودی

۱- Gross Anatomy

۲- Microscopic Anatomy

۳- Developmental Anatomy

۴- Comparative Anatomy

۵ - Myology

۶- Osteology

۷- Splanconology

حفره‌های بدن انسان

قرار گرفتن سوراخ مهره‌های ستون فقرات شکل می‌گیرد و محل قرار گرفتن نخاع است.

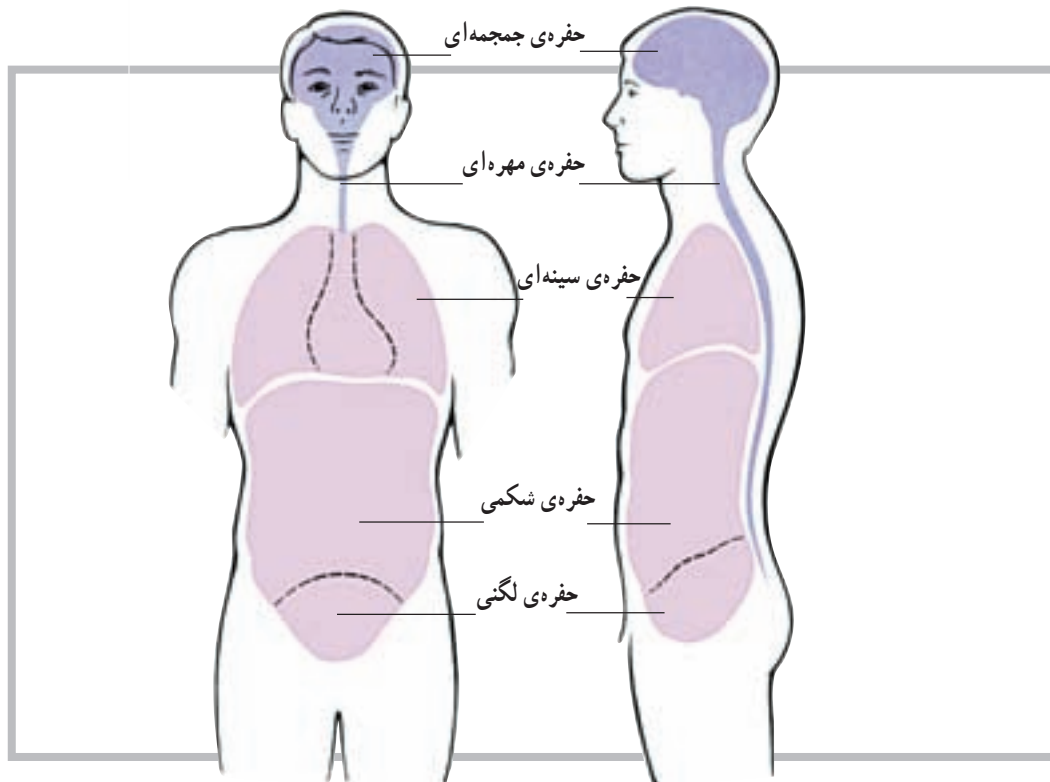
۳- حفره‌ی سینه‌ای: همان قفسه‌ی سینه است که به وسیله‌ی دنده‌ها، مهره‌های پشتی و جناغ سینه به وجود آمده و از قلب و شش‌ها نگهداری می‌کند.

۴- حفره‌ی شکمی - لگنی: این حفره احشا را در خود جای می‌دهد.

در بدن انسان حفره‌هایی وجود دارد که عضو یا اعضای مختلف بدن را در خود جای می‌دهند. این حفره‌ها که دارای شکل‌ها و اندازه‌های مختلف هستند عبارت‌اند از:

۱- حفره‌ی جمجمه‌ای: این حفره توسط استخوان‌های سر ایجاد شده است و بخش اعظم دستگاه عصبی مرکزی را در خود جای می‌دهد.

۲- حفره‌ی مهره‌ای: این حفره‌ی طویل، از روی هم



شکل ۱-۲ حفرات بدن انسان

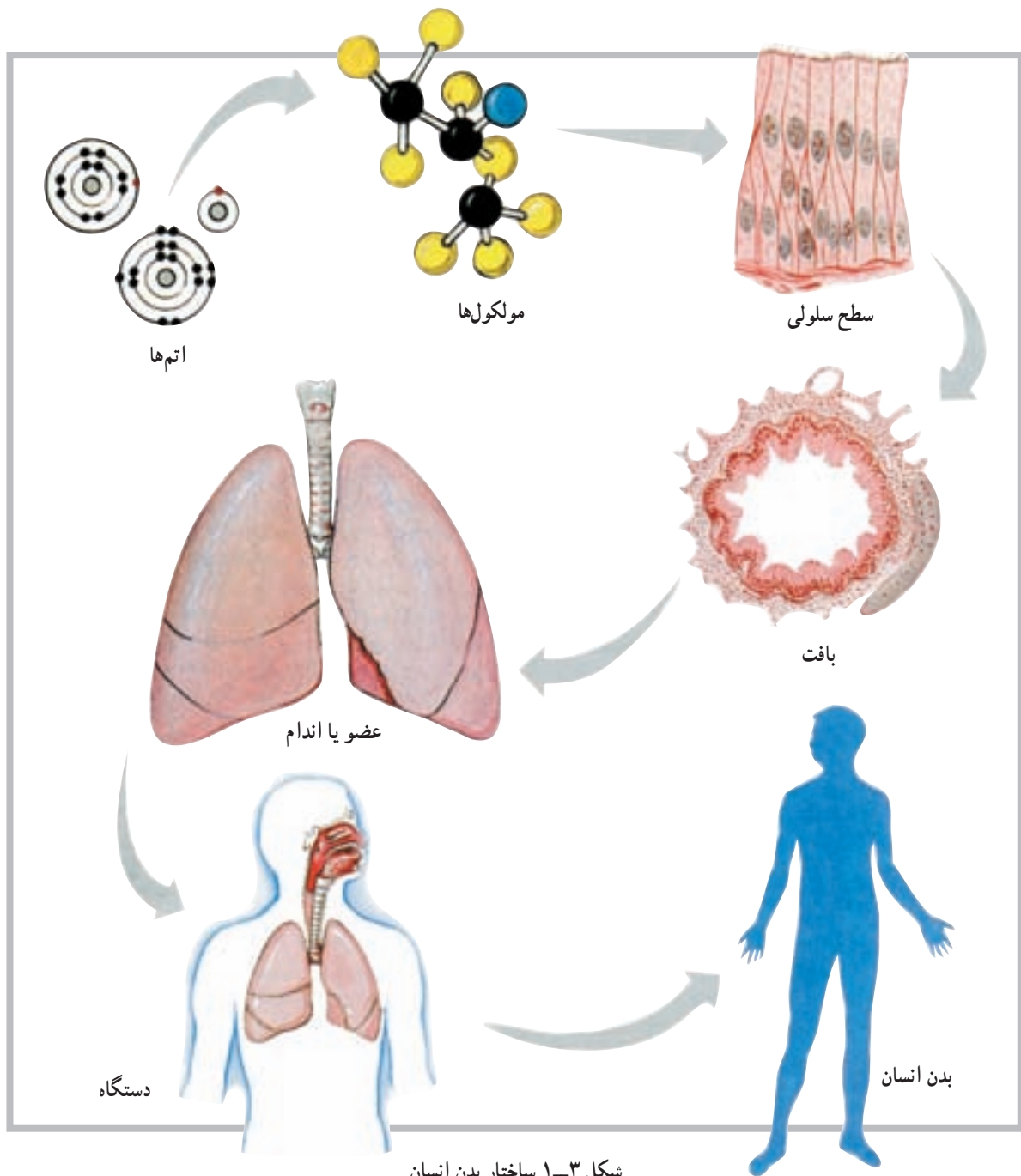
ساختار بدن انسان

ساختار بعدی عضو یا اندام نامیده می‌شود که مجموعه‌ای از چند بافت است؛ مانند قلب یا شش. دستگاه، ساختار دیگری است که بعد از اندام یا عضو قرار دارد؛ مانند دستگاه تنفس. بدن انسان از کنار هم قرار گرفتن مجموعه‌ای از اندام‌های مختلف به وجود می‌آید. پس با توجه به آنچه گفتیم ساختار بدن انسان را می‌توان به ترتیب زیر خلاصه کرد:

سلول ← بافت ← عضو یا اندام ← دستگاه ← بدن

انسان

ساختار بدن انسان بسیار دقیق آفریده شده است و کوچک‌ترین واحد سازمان‌یافته‌ی آن سلول نام دارد؛ به عبارت دیگر، سلول کوچک‌ترین واحد یا ساختار بدن است که توانایی دارد تمام فعالیت‌هایی را که لازمه‌ی ادامه‌ی حیات است انجام دهد. ساختار بعد از سلول بافت است که مجموعه‌ای از سلول‌های هم‌شکل است و وظیفه‌ای خاص را دنبال می‌کند. بافت‌های بدن به چهار گروه اصلی تقسیم می‌شوند که عبارت‌اند از: بافت پوششی، بافت پیوندی، بافت عضلانی و بافت عصبی.



تاریخچه

اگر چه علم آناتومی از قدمت زیادی برخوردار است اما کسی که علم آناتومی انسان را متحول کرد لئوناردو داوینچی است که در سال‌های (۱۵۱۹ - ۱۴۵۲) میلادی زندگی می‌کرد. وی، نظر به استعداد فوق‌العاده‌اش در زمینه‌ی نقاشی و علاقه‌ی فراوانش به ترسیم اجزای بدن و ترکیب این دو عنصر با یکدیگر، توانست دوره‌ی جدید تمدن اروپایی؛ یعنی دوره‌ی رنسانس را

به نام خود ثبت نماید.

دانشمند دیگری که به علم آناتومی بدن انسان کمک فراوان کرده است ویلیام هاروی انگلیسی است. او، که قسمتی از تحصیلات خود را در ایتالیا به پایان رسانده بود، کسی است که گردش خون را کشف کرد و اعلام کرد که خون قلب از طریق سرخرگ‌ها و سیاه‌رگ‌ها در بدن به گردش درمی‌آید.

با روش‌ها و تکنیک‌های پیشرفته‌تری مانند اولتراسوند (سونوگرافی)، دمانگاری، نقشه‌ی کامپیوتری، توموگرافی با کامپیوتر و اندوسکوپی جانشین آن گردید. پیدایش میکروسکوپ الکترونی نیز در این جریان سهم به‌سزایی ایفا نمود.

میکروسکوپ چشمی، که حتی وسالیوس در عمر خود امکان استفاده از آن را برای مطالعه‌ی بافت پیدا نکرد، جای خود را به میکروسکوپ الکترونی داد که قدرت بزرگ‌نمایی آن هزارها برابر بیشتر بود. رادیولوژی (اشعه‌ی ایکس) با شیوه‌ای بسیار جامع‌تر از قبل، به نام توموگرافی با کمک کامپیوتر (سی‌تی‌اسکن) موجب تحوّل فوق‌العاده‌ای در تشخیص امراض مختلف گردید و سونوگرافی (اولتراسوند) با نقشه‌ی کامپیوتری زمینه‌ی مطالعه‌ی وسیع‌تر و عمیق‌تر بدن انسان را فراهم نمود.

دانشمندان دیگری نیز در این حیطه بسیار تلاش کرده‌اند که از میان آن‌ها می‌توان به هنری گری^۱ اشاره کرد. گری، که یک جراح بود، در قرن نوزدهم میلادی، در زمینه‌ی آناتومی و تشریح بدن انسان به تحولات چشم‌گیری دست یافت. گری با توجه به مسئولیتش در بیمارستان سن جورج لندن، در سال ۱۸۵۸ میلادی کتابی به نام آناتومی (توصیفی - جراحی) به رشته‌ی تحریر درآورد. با گذشت زمان در تکنولوژی پزشکی نیز پیشرفت چشم‌گیری حاصل شد و علوم پزشکی از جمله آناتومی بازم تحول یافت. در این مرحله شناسایی ساختار میکروسکوپی اندام‌ها، با عنوان «آناتومی میکروسکوپی»، جایگاه خاصی پیدا کرد.

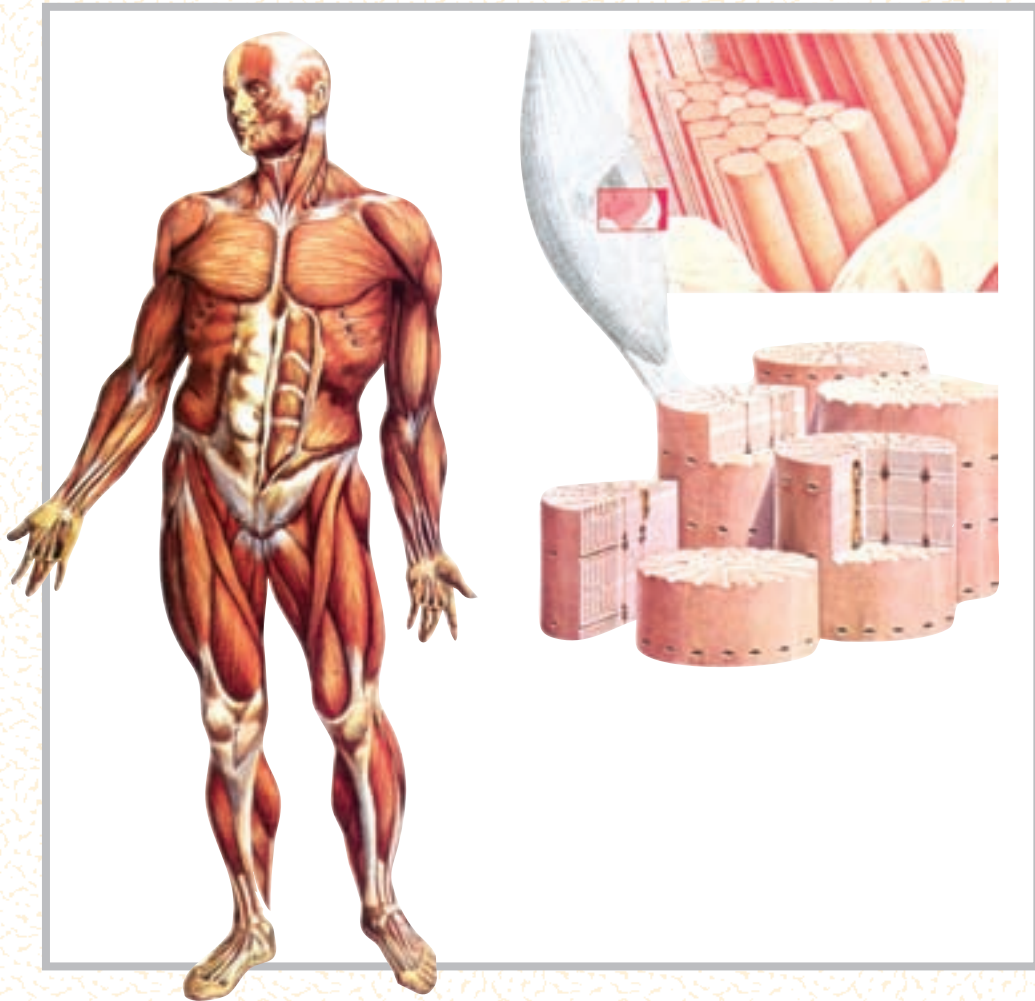دوران استفاده از میکروسکوپ چشمی و پرتونگاری به روش ابتدایی (اشعه‌ی ایکس) سپری شد و ابزارهای مدرن همراه



شیوه‌های نوین بررسی

استفاده از نور و دما

در بدن انسان حدود ۶۴۰ عضله‌ی اسکلتی وجود دارد. قسمت‌های مختلفی از این عضلات (موقعیت، شکل عضله و اجزائی از قبیل تاندون و پوشش عضله) با چشم غیرمسلح قابل رؤیت و شناسایی‌اند. اما طبیعی است که برای توسعه‌ی دانش خود و شناخت بهتر و بیش‌تر عضله لازم است با اجزای کوچک‌تر آن نیز آشنا شویم. میکروسکوپ چشمی، وسیله‌ای است که چنین امکانی را در اختیار ما گذاشته است؛ لذا می‌توان با آن اجزای کوچک‌تر عضله؛ مانند سلول‌ها را، که به شکل رشته‌های نازک در کنار یکدیگر قرار دارند، مشاهده کنیم. حتی با استفاده از میکروسکوپ، با بزرگ‌نمایی بیش‌تر، می‌توان ساختار کوچک‌تر انقباضی را که سازنده‌ی سلول یا تار عضلانی است، و تارچه یا میوفیبریل نامیده می‌شود، مشاهده کرد.

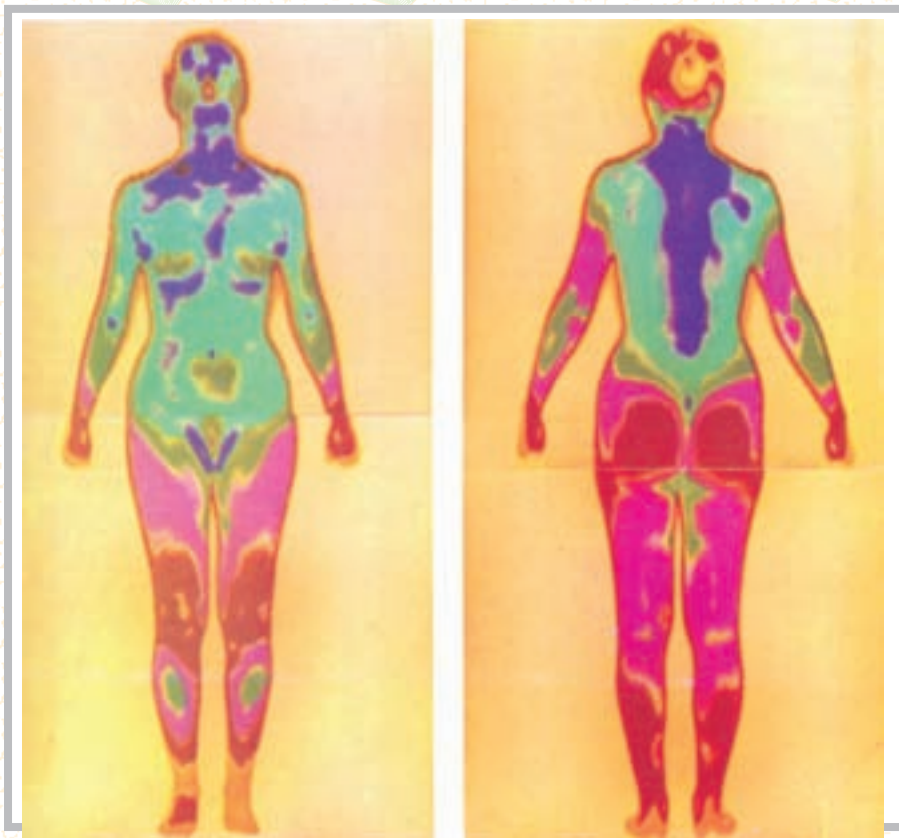


شکل ۴-۱

دمانگاری (Thermography)

دمانگاری روشی است که از آن برای نشان دادن قسمت‌های مختلف بدن، با توجه به تغییر در مقدار گرمایی که از یک ناحیه‌ی بدن به سمت سطح بدن (پوست) فرستاده می‌شود، استفاده می‌کنند. این گرما محصول واکنش‌های شیمیایی مختلفی است که در بافت‌ها صورت می‌گیرد. اما به دلیل این که تشعشع طول موج ناشی از آن به طرف انتهای مادون قرمز طیف نور است، برای چشم عادی قابل رؤیت نیست.

دمانگاری با وسیله‌ی نسبتاً جدیدی به نام دمانگار (درموگراف)، که قادر به شناسایی و ثبت تصویر رنگی براساس سطح انرژی اشعه‌ی مادون قرمز است، انجام می‌گیرد. در شکل (۱-۵) نمایی از سطح قدامی و خلفی بدن، که کاملاً سالم است، توسط دوربین دمانگار به تصویر درآمده است. همان گونه که مشاهده می‌کنید رنگ‌ها به دلیل مقدار گرمای تولیدی در قسمت‌های مختلف متفاوت، ولی دارای تقارن‌اند.

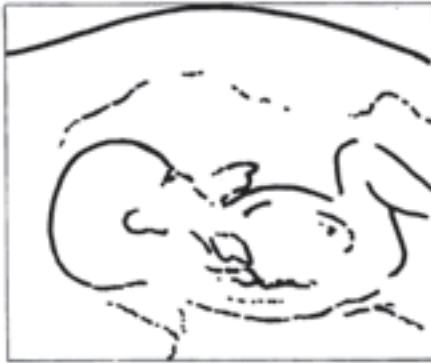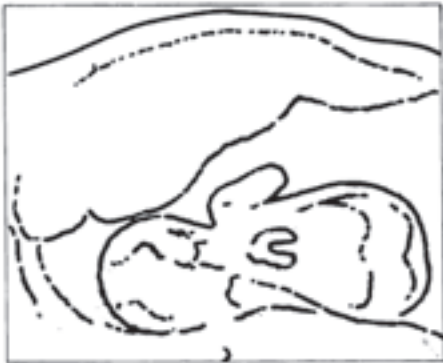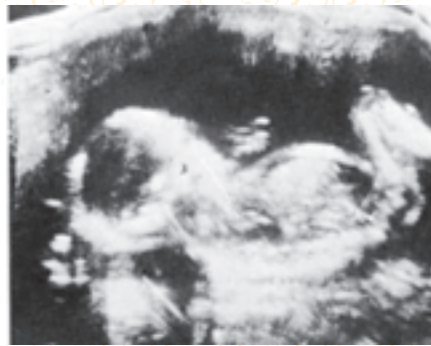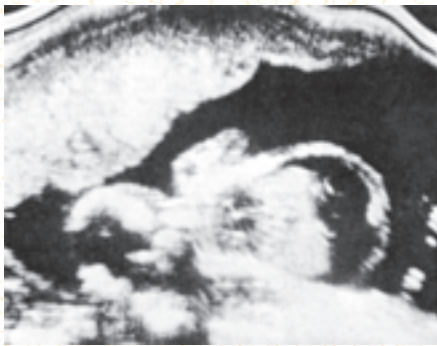


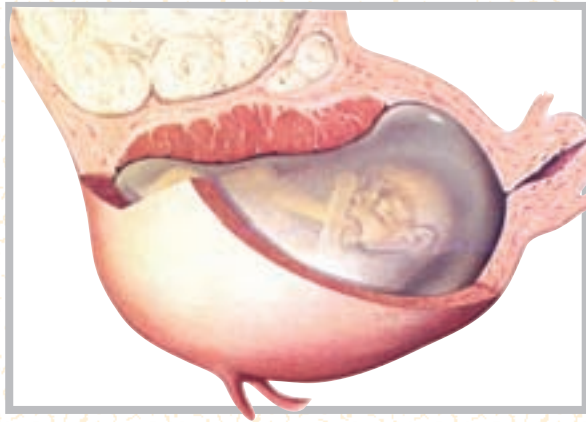شکل ۵-۱

اولتراسوند (سونوگرافی) (Ultrasound)

در این روش، امواج صدا با فرکانس بالا و با دقت زیاد به سمت حفره‌های بدن هدایت می‌شود، و در اثر انعکاسات ناشی از آن تصویر فراهم می‌گردد. به این روش سونار نیز گفته می‌شود. براساس همین روش است که با ارسال امواجی به عمق اقیانوس‌ها، محل و موقعیت زیردریایی‌ها را شناسایی می‌کنند که در نبردهای دریایی بسیار کاربرد دارد.

سونوگرافی تنها روش برای بررسی وضع سلامت جنین، بدون آسیب رساندن به آن، در دوران بارداری است. شکل (۶-۱) نمونه‌ای از روش سونوگرافی است. در سمت چپ، تصویر یک جنین سالم را می‌بینید که کلیه‌ی قسمت‌های مختلف آن قابل رؤیت است. برخلاف آن، در سمت راست، تصویر مربوط به یک جنین ۲۲ هفته‌ای را می‌بینید که با یکی از مشکلات پزشکی متداول قبل از تولد (بیماری RH) مواجه است. با کمک سونوگرافی می‌توان جنین بیماری‌هایی را، قبل از تولد شناسایی و از طریق تعویض خون، آن‌ها را درمان کرد.



شکل ۶-۱

نقشه‌ی کامپیوتری بدن (Computer Mapping)

نقشه‌ای که با این روش از بدن می‌گیرند، بیش‌تر شبیه به نقشه‌های تهیه شده از تصاویری است که ماهواره‌ها در فضا از زمین می‌گیرند. در این روش، با استفاده از دو دوربین، ترسیمی از قسمت‌های مختلف بدن فراهم می‌شود. سپس خطوط ترسیمی به‌طور الکترونیکی پردازش می‌شود و سرانجام به تصویری شفاف و سه بعدی از بدن تبدیل می‌گردد. کاربرد کلینیکی این روش بیش‌تر از جنبه‌ی ارتوپدیکی حائز اهمیت است، زیرا از این طریق می‌توان روند رشد اجزای بدن را زیر نظر گرفت. از امتیازات روش کامپیوتری بی‌خطر بودن آن است. در شکل (۷-۱) تصویری از یک نوزاد تازه تولد یافته را مشاهده می‌کنید.



شکل ۷-۱

توموگرافی با کمک کامپیوتر (Computer Assisted Tomography)

این روش یکی از جدیدترین روش‌های بررسی رادیوگرافی، به‌ویژه برای مغز، است؛ روش دقیق و سریعی که با استفاده از یک منبع اشعه‌ی ایکس و چرخش دستگاه در 180° درجه‌ی اطراف بیمار، تصاویری از زوایای مختلف ارائه می‌دهد؛ به‌طوری که، از چپ به راست و از بالا به پایین، به این شرح مشاهده می‌شوند: مقطع از جمجمه در سطح کره‌ی چشم، مقطع از قسمت فوقانی تنه (پشت) در سطح قلب، مقطع فضای شکمی در سطح کبد، لوزالمعده و طحال، مقطع از وسط شکم در سطح کلیه و در نهایت مقطع از لگن و اجزای داخل لگن.

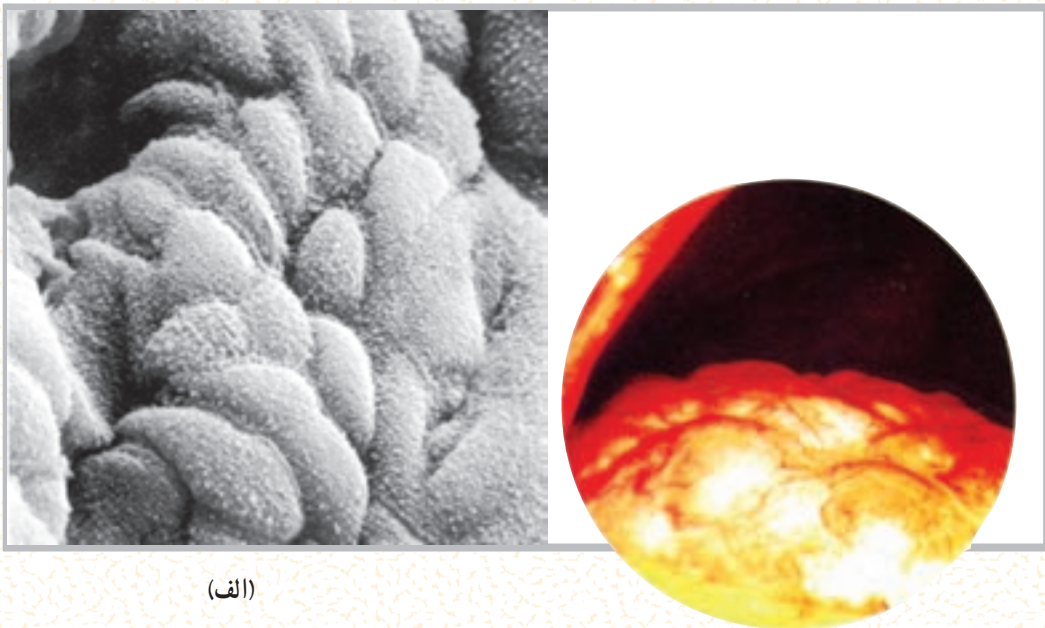
میکروسکوپ الکترونی (The electron microscope)

بسیاری از اجزای سلولی را با میکروسکوپ چشمی قوی و حتی با میکروسکوپ الکترونی معمولی، نمی‌توان رؤیت و مطالعه کرد. اما با پیشرفت تکنولوژی و ظهور میکروسکوپ‌های الکترونی جدیدتر محققان قادر شده‌اند

بسیاری از اجزای سازنده‌ی سلول را به تفصیل تحت مطالعه قرار دهند. شکل (۸-۱-الف)، به ترتیب، نمایی است از سطح داخلی دیواره‌ی معده که توسط غدد ترشح‌کننده‌ی اسید پوشیده شده است. شکل (۸-۱-ب) پوشش سطح داخلی کیسه‌ی صفرا را توسط سلول‌های اپیدلیوم نشان می‌دهد.

اندوسکوپی (Endoscopy)

اندوسکوپی تکنیک بسیار مهم و شگفت‌انگیزی است. زیرا به پزشک اجازه می‌دهد اندام‌های درونی بدن را، بدون اقدام به عمل جراحی، مورد مشاهده و مطالعه قرار دهد. با این روش حتی می‌توان نمونه‌ای از عضو مورد نظر را برداشت و برای مطالعه و بررسی دقیق‌تر بافت‌شناسی، آن را از بدن بیمار خارج کرد. دستگاهی که در این شیوه مورد استفاده قرار می‌گیرد «اندوسکوپ» نام دارد و به عمل نمونه‌برداری یا برش جراحی در ناحیه‌ای از عضو «لاپاروسکوپی» می‌گویند. شکل (۸-۱) نمایی است از کبد مبتلا به نوعی بیماری که توسط اندوسکوپ دیده می‌شود.



(الف)

(ب)

شکل ۸-۱

خودآزمایی

- ۱- آناتومی را تعریف کنید.
- ۲- تقسیمات آناتومی را ذکر کنید.
- ۳- حفره‌های بدن را نام ببرید.
- ۴- اولین کتاب آناتومی را چه کسی نوشت؟
- ۵- روش‌های نوین بررسی اعضای بدن را نام ببرید.
- ۶- در کدام روش برای بررسی بدن از گرما استفاده می‌شود؟
- ۷- در کدام روش برای بررسی بدن از صدا استفاده می‌شود؟

سلول و بافت

هدف‌های رفتاری: دانش آموز در پایان این فصل باید بتواند :

- ۱- سلول را تعریف کند ؛
- ۲- اجزای سلول را مشخص کند ؛
- ۳- اندامک‌های سلول را توضیح دهد ؛
- ۴- بافت را تعریف کند ؛
- ۵- انواع بافت را شرح دهد ؛
- ۶- ساختار فیزیکی و شیمیایی سلول را بیان کند.

بزرگ‌ترین سلول‌های بدن به شمار می‌روند، دارای جثه‌ای به اندازه‌ی نقطه‌ی حرفی از این کتاب‌اند. یکی از مهم‌ترین ابزارهای یک زیست‌شناس برای مطالعه‌ی ساختار درونی سلول‌ها میکروسکوپ است. در واقع شناسایی ساختار سلولی نیز برای اولین بار با استفاده از میکروسکوپ امکان‌پذیر شد.

چنان که خواندید، در طول سه دهه‌ی گذشته، با پیشرفت تکنولوژی و اختراع میکروسکوپ الکترونی، محققان قادر به مطالعه‌ی اجزای بسیار کوچک درون سلول شده‌اند و دلیل آن قدرت بزرگ‌نمایی فوق‌العاده زیاد (۲۵۰,۰۰۰ برابر یا بیش‌تر) میکروسکوپ الکترونی، در مقایسه با بزرگ‌نمایی (۱۰۰۰ برابر) میکروسکوپ نوری است.

ساختار فیزیکی و شیمیایی سلول

هر سلول مجموعاً از سه بخش اصلی تشکیل شده است که از خارج به داخل، به ترتیب عبارت‌اند از غشا، سیتوپلاسم و هسته.

سلول^۱، واحد اساسی حیات

تعریف سلول: کوچک‌ترین واحد ساختمانی بدن موجود زنده که قادر به انجام کلیه‌ی اعمال حیاتی است، سلول خوانده می‌شود. سلول‌ها در همه‌ی قسمت‌های بدن وجود دارند و دارای اعمال حیاتی مشخص و هماهنگ‌اند.

زندگی اغلب موجودات زنده با یک سلول به نام «تخم بارور شده» شروع می‌شود. این سلول منشأ پیدایش تعداد بی‌شماری سلول دیگر است که بافت‌ها، اندام‌ها و سیستم‌های بدن را ایجاد می‌کنند؛ به همین دلیل از سلول‌ها به‌عنوان اجزای سازنده‌ی بدن نام برده می‌شود. سلول کوچک‌ترین قسمت از بدن است و در صورتی که محیط مناسب برای آن فراهم باشد به تنهایی قادر به ادامه‌ی حیات خواهد بود و می‌توان آن را برای سال‌ها در آزمایشگاه زنده نگهداری کرد.

اکثر سلول‌ها در اندازه‌های میکروسکوپی وجود دارند. یک سلول معمولی ممکن است محیطی در حدود ۱۰ میکرومتر یا $\frac{1}{2500}$ اینچ داشته باشد. حتی سلول‌های تخم، که تقریباً

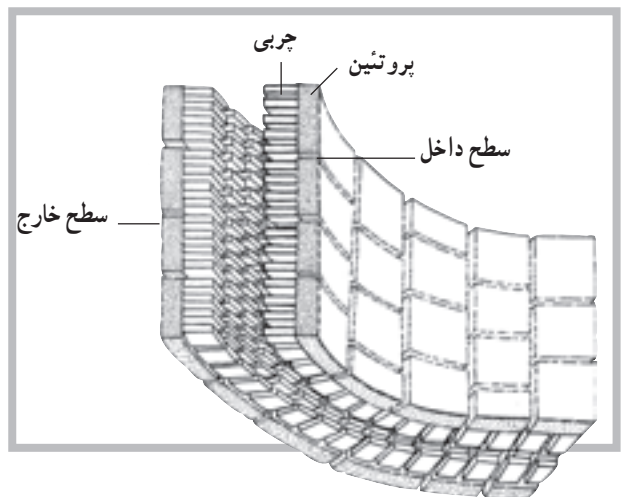
پروتئین‌های مکمل^۲ می‌گویند. به نظر می‌رسد، بنا بر طرز قرار گرفتن برخی از پروتئین‌های مکمل، پرزها یا کانال‌هایی به وجود می‌آید که از طریق آن‌ها، یون‌ها و مولکول‌های کوچک محلول در آب از سلول خارج می‌شوند.

مطالعات انجام شده بر روی نفوذپذیری و سختی سطح غشای انواع مختلف سلول‌ها نشان می‌دهد که غشا عمدتاً از لیپوپروتئین (چربی همراه با پروتئین) ساخته شده است. فسفولیپیدها و کلسترول انواع اصلی مواد چرب و پروتئین و مقدار کمی کربوهیدرات مابقی مواد غشای سلول را تشکیل می‌دهند.

سیتوپلاسم^۴: بخش اعظم حجم سلول را سیتوپلاسم تشکیل می‌دهد. سیتوپلاسم خود از دو بخش سیتوسول و اجزای شناور تشکیل شده است. در سیتوسول که ماده‌ای کلوییدی است، علاوه بر اندامک‌های سلول، پروتئین‌ها، گلوکز، الکترولیت‌ها و لیپیدها نیز وجود دارند.

امروزه واژه‌ی پروتوپلاسم (اگر استفاده شود) فقط در شرایط خیلی عمومی به کار می‌رود. قسمت پروتوپلاسم خارج از هسته را سیتوپلاسم می‌نامند. در واقع پروتوپلاسم شامل غشا، هسته و سیتوپلاسم است. بخش ژله مانند داخل هسته را نوکلئوپلاسم^۵ می‌نامند. سیتوپلاسم تشکیلات ساختمانی بسیار پیچیده، اما منظمی دارد. بیش‌تر اندامک‌های^۶ درون سلول دارای غشاهای دو لایه‌ای یا تک لایه‌ای اند که محتویات آن‌ها را از سیتوپلاسم جدا نگه می‌دارد.

در سیتوپلاسم، انواع بسیار زیادی از آنزیم‌ها و پروتئین‌های ساختمانی قابل استفاده نیز حضور دارند. هم‌چنین یون‌های فراوانی در سیتوپلاسم وجود دارند که مسئولیت حفظ محیط بیوشیمیایی مناسب به عهده‌ی آن‌هاست. در یک بررسی کیفی دیگر از سیتوپلاسم، بسیاری اجزای سازنده را می‌توان یافت؛ اجزائی شامل، فیبرین‌ها، میتوکندری‌ها، ذرات چربی، ذرات گلیکوژن، آنزیم‌ها، میکروفیلان‌ها و...، به جز DNA که در هسته حضور دارد (شکل ۲-۲).



شکل ۱-۲ ساختمان غشای سلول

غشای سلول^۱: غشای سلول یا غشای پلاسم، غشای ظریف و محدودکننده‌ای است که سلول را احاطه کرده است. ضخامت این غشا بسیار ناچیز است (۶ تا ۱۰ نانومتر)، به طوری که تنها با استفاده از میکروسکوپ الکترونی قابل رؤیت است. از وظایف غشا می‌توان به موارد زیر اشاره کرد:

۱- محدود کردن محتوای درون سلولی؛ ۲- تنظیم کردن تردد مولکولی به داخل و خارج سلول؛ ۳- ایجاد ارتباط با دیگر سلول‌ها و اندام‌ها؛ این عملکرد غشا به دلیل مجهز بودنش به برخی پروتئین‌هاست که اجازه‌ی شناسایی به سلول‌های دیگر را به آن می‌دهد. گفته می‌شود که غشای پلاسم متشکل از دو لایه‌ی چربی است و پروتئین‌های متعددی، که به صورت موزایک توزیع شده‌اند، اطراف این دو لایه را در بر می‌گیرند.

شکل ۱-۲ ساختمان فرضی غشای سلول را نشان می‌دهد. این غشا عمدتاً متشکل از چربی‌ها و پروتئین‌ها، با مقدار ناچیزی کربوهیدرات است. درحالی که چربی‌های غشا مانند یک حصار مانع از عبور مواد از غشا می‌شود. پروتئین‌ها، در بعضی موارد، اجازه‌ی انتقال مواد محلول در آب را از سلول به خارج و برعکس می‌دهند. پروتئین‌های محلول در آب پیوند ضعیفی با سطح غشا دارند که به آن‌ها پروتئین‌های پیرامونی^۲ گفته می‌شود. به آن دسته از پروتئین‌ها نیز که نفوذ عمیق‌تری در چربی دارند،

۱- Membrane

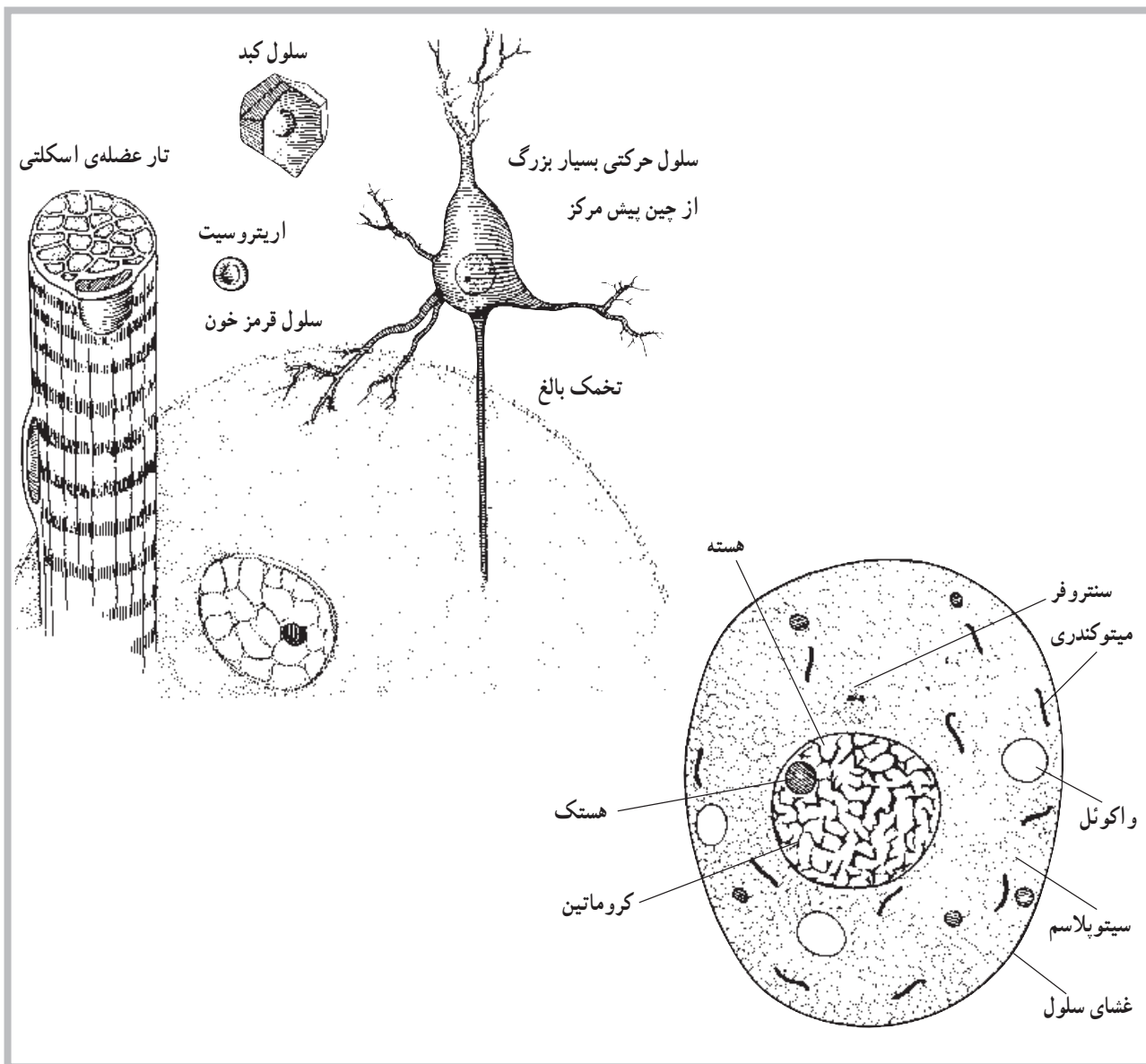
۲- Peripheral Proteins

۳- Integral Proteins

۴- Cytoplasm

۵- Nucleoplasm

۶- Organelles



شکل ۲-۲ نمونه‌ی ساختمان یک سلول در زیر میکروسکوپ نوری

هسته یا پاکت هسته‌ای^۱ احاطه شده است. این غشا یا پاکت، دارای پرزهای درشتی است که در نقاط مختلف غشا، منافذی را به وجود آورده است. این منافذ حرکت عبور مواد مختلفی، چون یون‌ها و مواد ژنتیکی و غیره را، بین هسته و سیتوپلاسم، کنترل و تنظیم می‌کنند. در یک سلول، که در مرحله‌ی تقسیم سلولی نیست، مواد فیبری حلقه شده‌ای به نام کروماتین^۲ یافت می‌شود. کروماتین از DNA و نوعی پروتئین به نام هیستون^۳ و مقدار کمی از RNA تشکیل شده است. DNA ماده‌ای است که اطلاعات ژنتیکی را

هسته^۱: هسته یکی از اجزای ساختمانی مهم در تمام سلول‌های هسته‌دار است که رمزها و اطلاعات ژنتیکی را در خود دارد. ماده‌ی زمینه‌ای هسته، که با عنوان نوکلئوپلاسم معرفی می‌شود، توسط غشای هسته^۲ از پروتوپلاسم سلول جدا شده است. هسته مرکز کنترل سلول است. بیش‌تر سلول‌ها دارای یک هسته و برخی (مانند سلول‌های عضله‌ی اسکلتی) دارای چند هسته‌اند. بعضی هم مانند گلبول قرمز فاقد هسته‌اند. همان‌گونه که قبلاً اشاره شد، هسته توسط یک غشای دو لایه به نام غشای

۱- Nucleus

۲- Nuclear Membrane

۳- Nuclear envelope

۴- Chromatin

۵- Histone

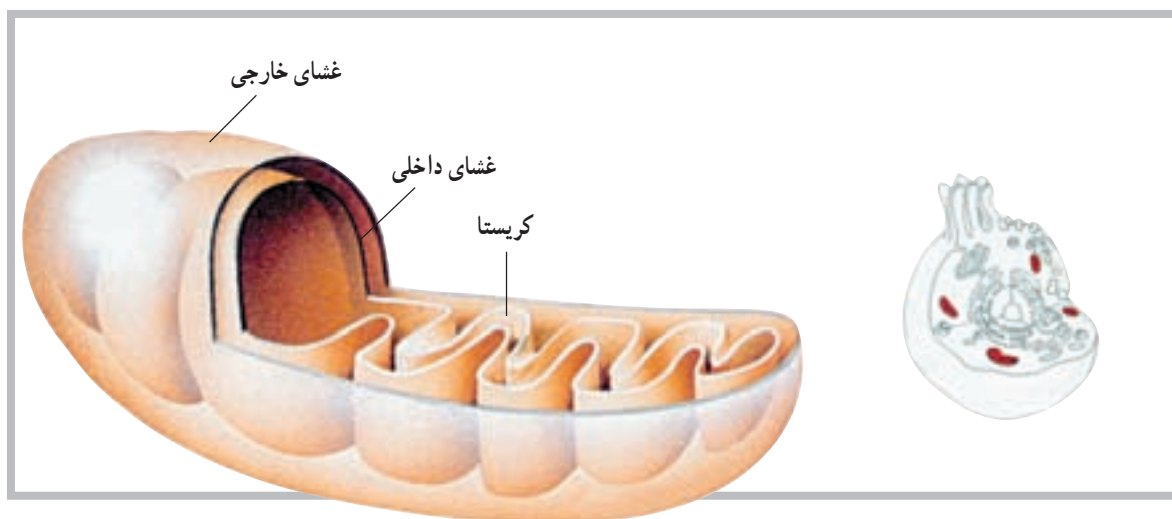
میتوکندری، شبکه‌ی آندوپلاسمیک رتی‌کولوم، دستگاه گلژی و لیزوزوم.

میتوکندری^۱: میتوکندری اندامکی است که اولاً تنفس هوازی سلولی در داخل آن صورت می‌پذیرد، ثانیاً انرژی موجود در مواد غذایی را استخراج می‌کند و به صورت آدنوزین تری فسفات (ATP) در اختیار کلیه‌ی بخش‌های سلولی قرار می‌دهد. اصولاً میتوکندری به‌عنوان نیروگاه سلول معرفی شده است. این اندامک‌ها در داخل سیتوپلاسم قرار دارند و تعداد آن‌ها طبق نیازمندی‌های متابولیکی سلول فرق می‌کند. در سلول‌های فعال تعداد بیش‌تری میتوکندری یافت می‌شود. این اندامک‌ها از نظر شکل و اندازه نیز بسیار متفاوت‌اند.

هر میتوکندری متشکل از یک ساختار کیسه مانند با دو غشای خارجی محتوای میتوکندری را در خود نگه می‌دارد. اما چین‌خوردگی‌های زیادی از غشای داخلی به نام کریستا^۲ در فضای مرکزی میتوکندری درون یکدیگر قرار دارند (شکل ۳-۲).

درون خود دارد. زمانی که یک سلول آماده‌ی تقسیم می‌شود، تارهای کروماتین حالت جدیدی به خود می‌گیرند و در نهایت کروموزوم‌ها را فرم می‌دهند. هر کروموزوم محتوی چند صد ژن است که در یک وضعیت خطی ویژه قرار دارند. هر ژن بخشی از DNA است که دستور ساخته شدن یک پروتئین را می‌دهد. هستک (هسته‌ی کوچک) محل ویژه‌ای در درون هسته است. ممکن است تعداد بیش‌تری از این جسم دایره مانند در سلول وجود داشته باشد. در سلول‌هایی که در سنتز پروتئین فعال‌اند این خصوصیت بارز است. هستک فاقد غشاست و از هسته جدا نیست. هستک مقدار زیادی RNA دارد و معلوم شده که با برخی کروموزوم‌های درگیر در ساخت ریوزوم‌ها در ارتباط است. مطالعات نشان می‌دهد که هستک ممکن است در مونتاژ اجزای RNA و ریوزوم‌ها نقش یک کارخانه را داشته باشد. هم‌چنین ممکن است ریوزوم‌ها به‌طور موقت در هستک انبار شوند.

اندامک‌های سلول موجود در سیتوسول عبارت‌اند از:



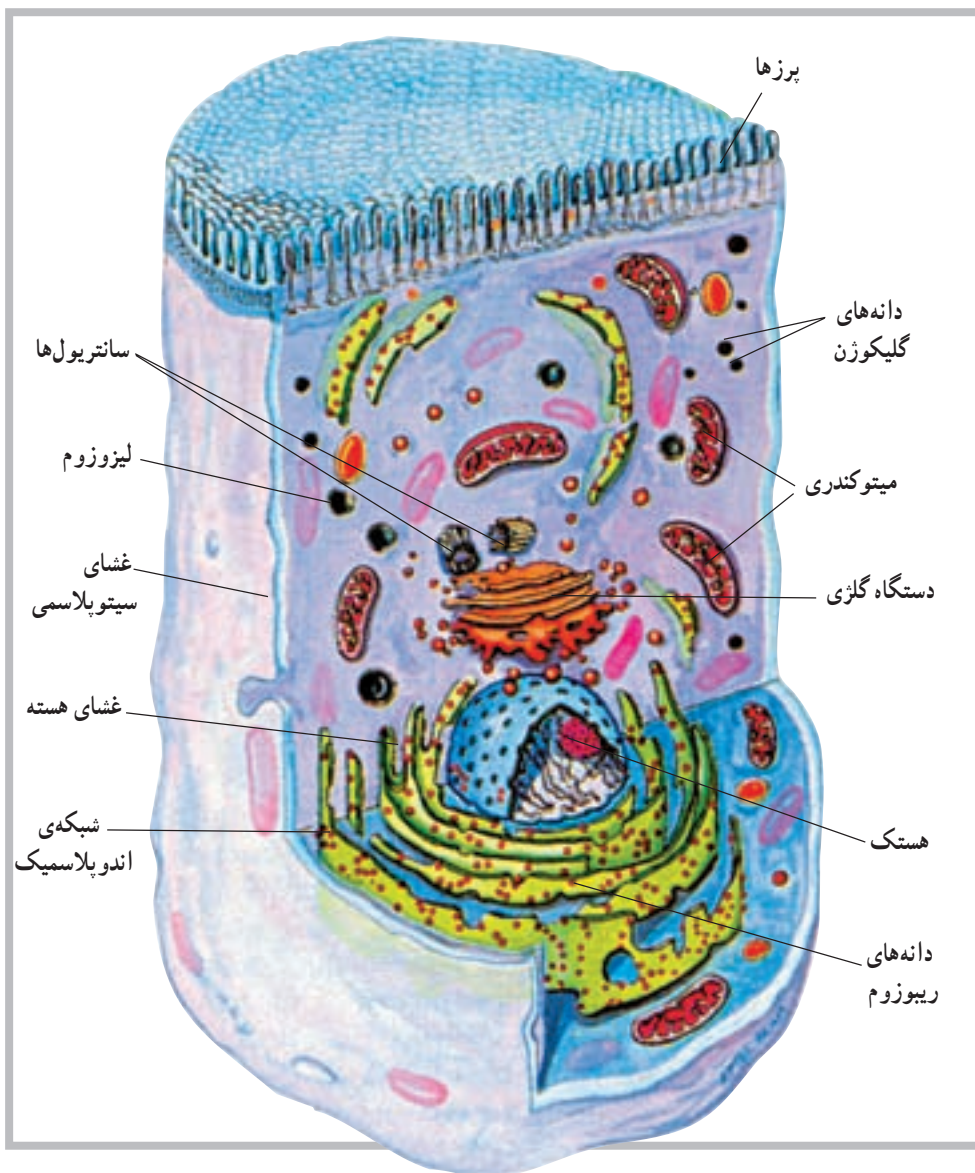
شکل ۳-۲ ترسیم یک میتوکندری باز شده. (دو لایه‌ی داخل و خارج و فضای مرکزی دیده می‌شود).

از پروتئین‌های خود بوده و قادر است در محیط درون، سلولی مانند خود را تولید کند.

هر میتوکندری دارای مقدار ناچیزی DNA است که برای تعیین حدود ۱۵ پروتئین کافی است. میتوکندری هم‌چنین دارای ریوزوم‌هایی است. قابل ذکر است که میتوکندری سازنده‌ی برخی

دستگاه گلزی^۴: این اندامک تقریباً شبیه اندامک قبلی، یعنی اندوپلاسمیک رتیلولوم است و ارتباط نزدیکی با آن دارد. این اندامک، که در سلول‌های ترشحی دیده می‌شود، در طرفی از سلول قرار دارد که مواد ترشحی باید از آنجا خارج شود. لیزوزوم^۵: این اندامک که در سرتاسر سیتوپلاسم پراکنده است در حقیقت سیستم گوارشی سلول به شمار می‌رود و دارای آنزیم‌های مخصوص خود می‌باشد است (شکل ۴-۲).

اندوپلاسمیک رتیلولوم^۱: این اندامک در حقیقت یک شبکه تورینه مانند است که با غشای سلول، از یک طرف، و با غشای هسته‌ی سلول، از سوی دیگر، در تماس است. مساحت کل این شبکه گاهی به چند برابر مساحت غشای سلول می‌رسد. با توجه به وجود دانه‌های پروتئینی که گاهی روی این شبکه دیده می‌شوند و ریبوزوم نام دارند، این اندامک به شبکه‌ی اندوپلاسمیک دانه‌دار^۲ و شبکه‌ی اندوپلاسمیک بدون دانه^۳ تقسیم می‌شود.



شکل ۴-۲ ساختمان سلول

۱- Endoplasmic reticulum

۲- Granular Endoplasmic reticulum

۳- Agranular Endoplasmic reticulum

۴- Golgi apparatus

۵- Lysosome

بافت

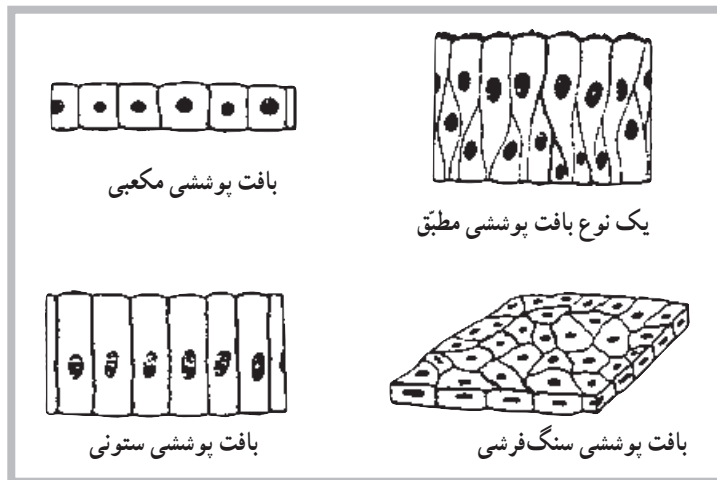
بافت پوششی ستونی دارای سلول‌های ستونی شکل است، مانند بافت پوششی داخلی بسیاری از غدد. بافت پوششی ستونی مژکدار نیز همانند بافت ستونی است، ولی روی سلول‌های آن مژک‌هایی وجود دارد. بافت پوششی موجود در دیواره‌های داخلی مجاری تنفسی از این نوع است. **بافت پوششی مرکب^۳**: این نوع بافت پوششی بیش از یک لایه سلول دارد و به همین دلیل مرکب خوانده می‌شود. این بافت خود به دو نوع تقسیم می‌شود: بافت پوششی مطبق، بافت پوششی موقت. بافت پوششی مطبق از چند لایه سلول تشکیل شده و سلول‌های آن یک شکل می‌باشد؛ مانند پوست بدن. بافت پوششی موقت نیز از چند لایه تشکیل شده است ولی سلول‌های آن یک شکل نیستند؛ مانند سطح داخلی مثانه. شکل (۵-۲) انواع بافت‌های مختلف پوششی را نشان می‌دهد.

بافت عبارت است از تجمع سلول‌های یکسانی که همگی یک وظیفه را نیز دنبال می‌کنند. چهار نوع بافت مختلف در بدن انسان وجود دارد که عبارت‌اند از: بافت پوششی، بافت پیوندی، بافت عضلانی و بافت عصبی؛ به شرح زیر:

بافت پوششی^۱: این بافت سطوح داخلی و خارجی بدن را می‌پوشاند و خود به دو نوع تقسیم می‌شود. ۱- بافت پوششی ساده ۲- بافت پوششی مرکب.

بافت پوششی ساده^۲: این نوع بافت از یک لایه سلول تشکیل شده و خود بر سه نوع است: بافت پوششی سنگ‌فرشی، بافت پوششی ستونی، بافت پوششی مژکدار.

بافت پوششی سنگ‌فرشی سلول‌های نازک و پهنی دارد که هر یک سطح زیادی را می‌پوشانند. ضمناً این بافت بسیار ظریف است؛ مانند بافت پوششی دیواره‌ی رگ‌ها.



شکل ۵-۲ انواع بافت پوششی

این بافت، غیر از نرمی خاصی که به‌طور مثال در مفاصل و اطراف کلیه‌ها فراهم می‌کند، به‌عنوان یک عایق در زیر پوست و به‌عنوان ذخائر انرژی به‌شکل مولکول‌های چربی در بدن بافت می‌شود. **بافت عضلانی^۴**: بافت قابل انقباضی است که باعث حرکت ارادی و غیرارادی بدن می‌شود. این بافت‌ها حدود ۴۰٪ **بافت پیوندی^۵**: این بافت فضای بین بافت‌های دیگر را پر می‌کند، و با توجه به ماده‌ی بین سلولی و زمینه‌ای که دارد، به انواع مختلف تقسیم می‌شود. بافت‌های استخوانی، چربی و غضروفی از انواع مهم این بافت‌اند. **بافت چربی^۶**: این بافت نوع خاصی از بافت پیوندی است.

۱- Epithelial tissue

۲- Simple epithelium

۳- Compound epithelium

۴- Connective tissue

۵- Adipose tissue

۶- Muscular tissue

بافت عصبی^۱: بافت عصبی از تعداد زیادی سلول به نام نرون تشکیل شده است. به غیر از نرون‌ها سلول‌های دیگری نیز با نام نوروگلیا یا نوروگلیا^۲ در بافت عصبی وجود دارند که نقش حمایت از نرون‌ها را به عهده دارند. در بررسی آناتومیکی دستگاه عصبی با ساختمان نرون آشنا خواهید شد. آگاهی از ساختمان نرون شما را با این بافت بیشتر آشنا خواهد کرد.

از وزن بدن یک فرد را تشکیل می‌دهند. به دلیل شکل ظاهری سلول‌های این بافت که بسیار طویل‌اند، آن‌ها را تار عضلانی نیز می‌نامند. تارهای عضلانی ساختمان پیچیده‌ای دارند و به همین دلیل عامل انقباض‌اند.

ساختمان تار عضلانی را در مبحث عضلات مورد بررسی قرار خواهیم داد. آشنایی با ساختمان تار عضلانی، شما را با بافت عضلانی بیشتر آشنا خواهد کرد.

خودآزمایی

- ۱- سلول را تعریف کنید.
- ۲- اجزای سلول را نام ببرید.
- ۳- اندامک‌های سلول را توضیح دهید.
- ۴- پروتوپلاسم خارج از هسته چه نامیده می‌شود؟
- ۵- سلول‌های حمایتی در بافت عصبی چه نام دارد؟
- ۶- میتوکندری چیست؟
- ۷- رموز و اطلاعات ژنتیکی در کدام بخش از سلول است؟
- ۸- پروتوپلاسم هسته چه نامیده می‌شود؟